2023年度　がん登録塾
部位別セミナー

第1回

3コマ

部位別セミナー
消化管のがん

JA長野厚生連 佐久総合病院
総合医療情報センター
西本 寛

小腸の解剖・生理

消化管の解剖

- 食道(頸部→胸部→腹部)→食道胃接合部
- 胃(噴門→胃底部→胃体部→幽門前庭部→幽門)
- 十二指腸(上部【球部】→下行部→水平脚→上行部)
  →Treitz(トライツ)靱帯

↑上部消化管

↓下部消化管

- 小腸*(空腸→回腸)→回盲部　＊狭義の小腸
- 結腸(盲腸→上行結腸→横行結腸→下行結腸)
- 直腸(直腸S状部→上部→下部)
- 肛門管

青字は腹腔内

腹腔内臓器の解剖

- 腹腔は、腹膜で被われた袋状の空間（腔）
  正確には腹膜腔と呼ぶべき

後腹膜腔は「腔」と呼ばれるが、袋状ではない

- 消化管・肝臓・脾臓・子宮/卵巣・膀胱は
  腹膜（漿膜）で　全部/一部が被われている
- 腹膜の背側は、
  結合組織/脂肪組織などからなる後腹膜（腔）
  腎臓・副腎、膵臓、十二指腸、下部直腸が存在
  その他にも、大動脈・下大静脈他の血管が通過

腹膜と内臓の関係

- 全体が腹膜(漿膜)に包まれる(**間膜**形成)
  胃・空腸・回腸・横行結腸・S状結腸・虫垂・卵巣
- 大部分が腹膜(漿膜)に包まれる(一部に無漿膜野)
  肝臓・胆嚢・盲腸・上行結腸・下行結腸
- 半分程度が腹膜(漿膜)に包まれる
  子宮・膀胱
- 全く腹膜(漿膜)に包まれない
  腎臓/副腎・十二指腸・膵臓

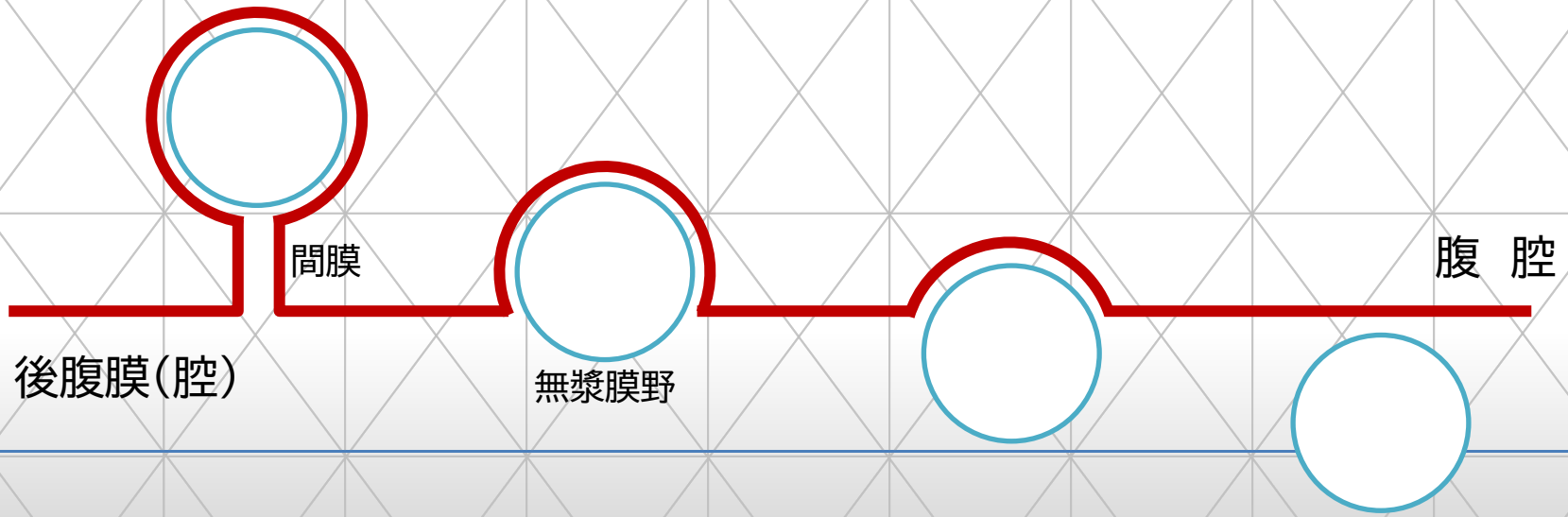

腹腔内臓器　＃1

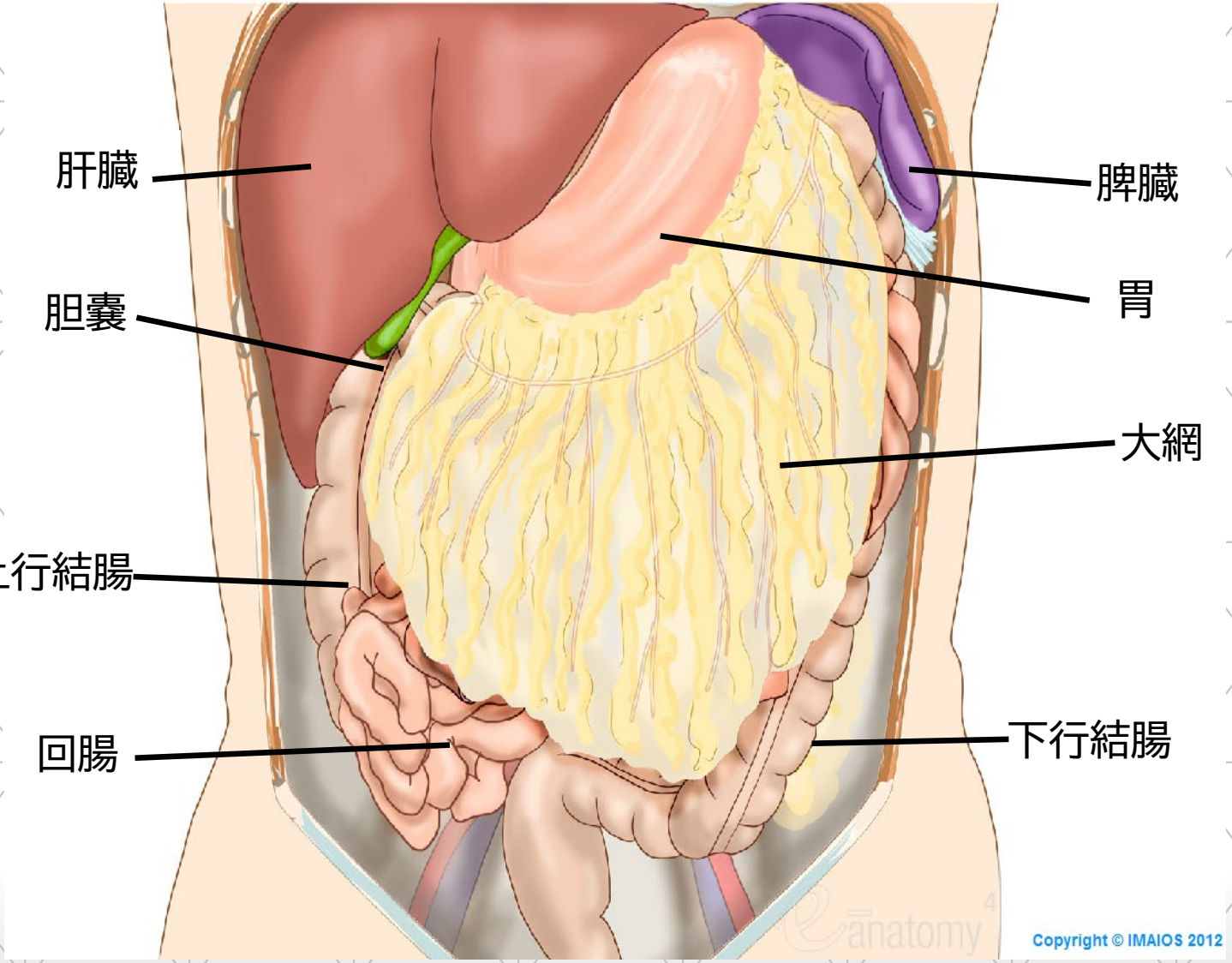

腹腔内臓器　#2

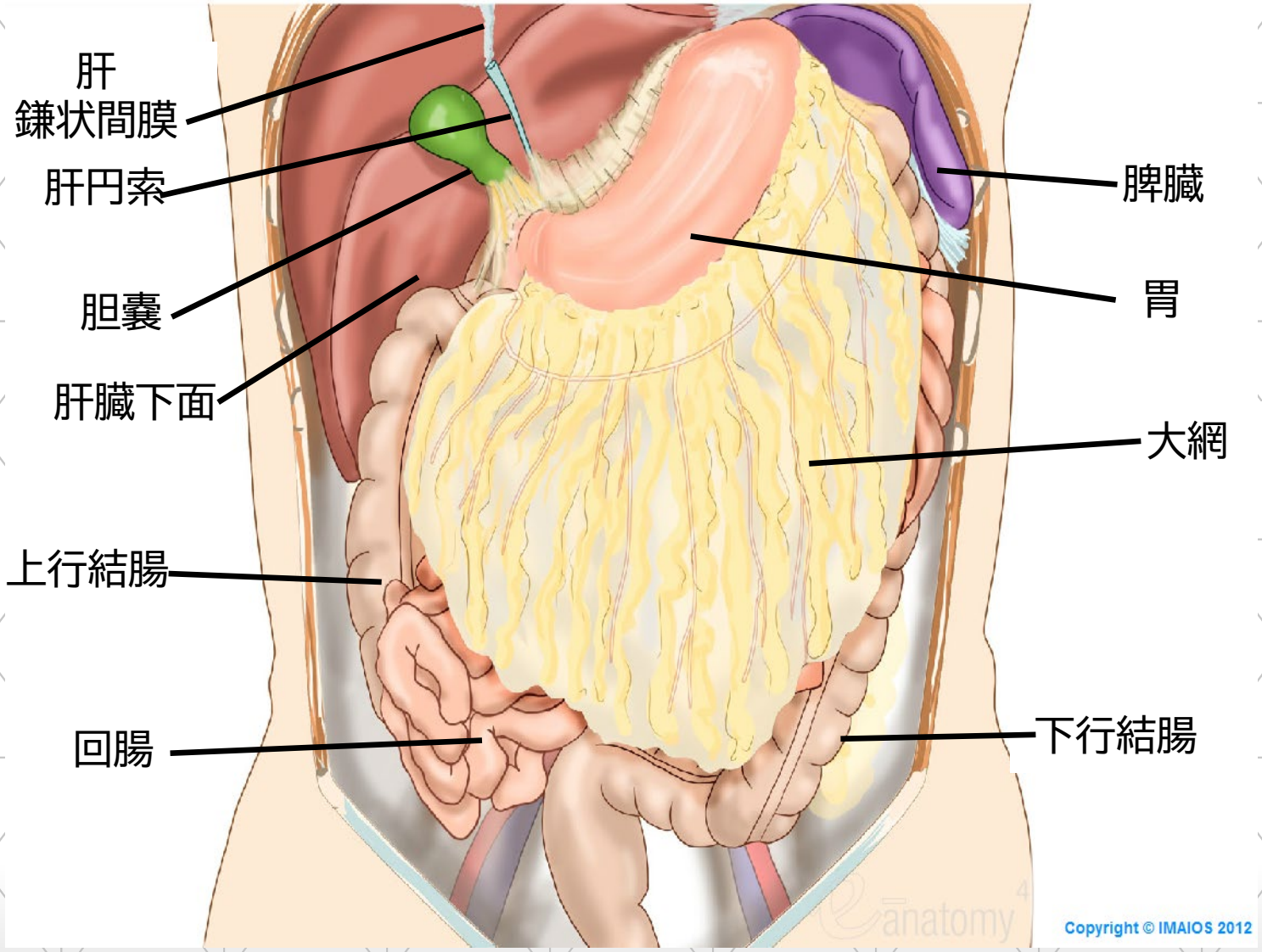

腹腔内臓器　#3

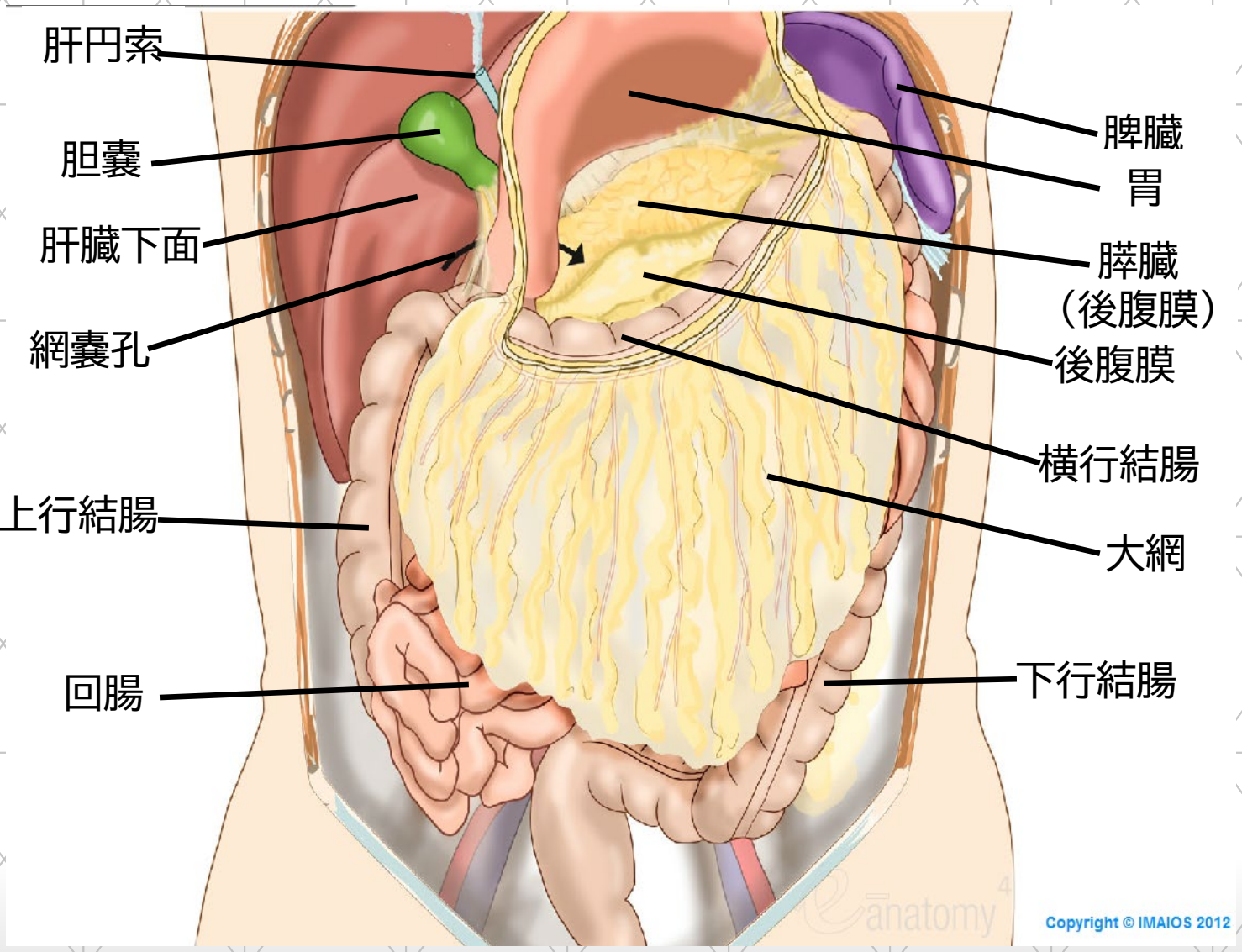
肝円索
胆嚢
肝臓下面
網嚢孔
上行結腸
回腸
脾臓
胃
膵臓
（後腹膜）
後腹膜
横行結腸
大網
下行結腸
Copyright © IMAIOS 2012

胃の前部と背部

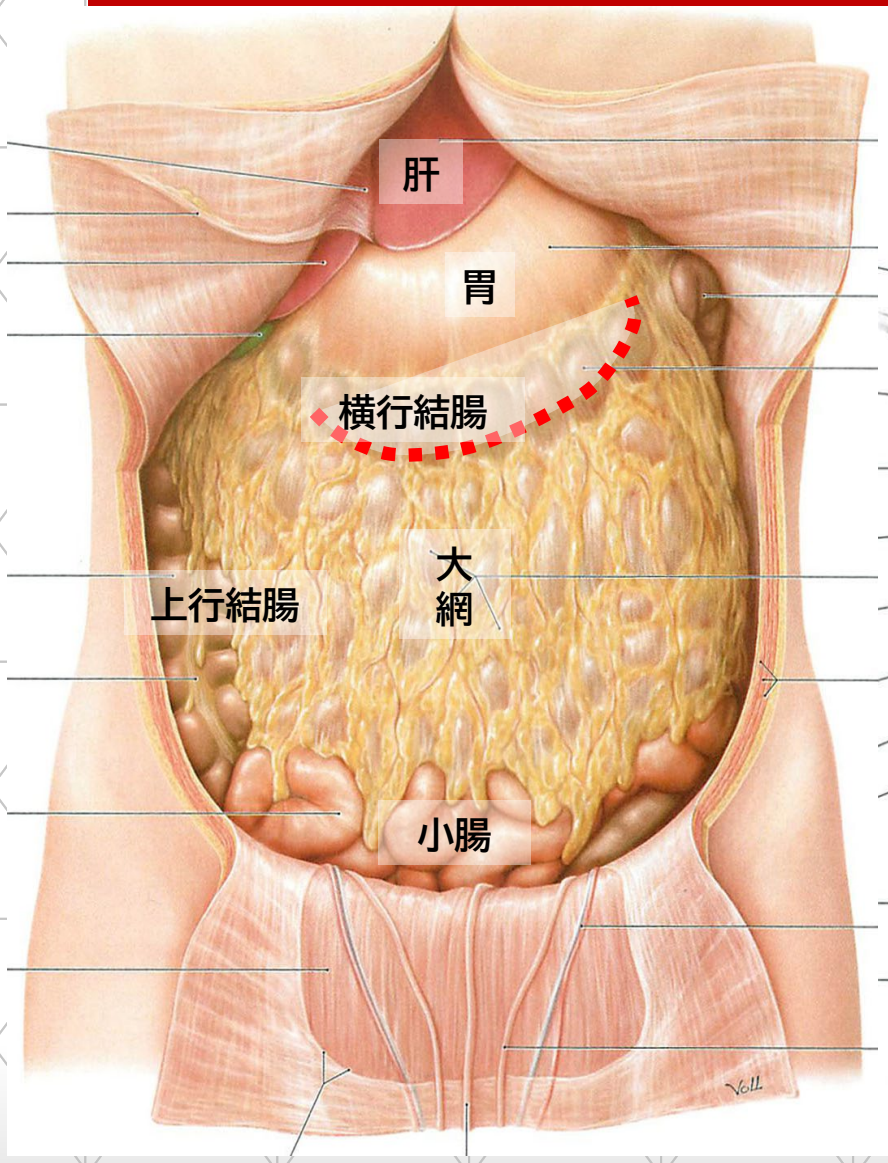
肝
胃
横行結腸
大網
上行結腸
小腸

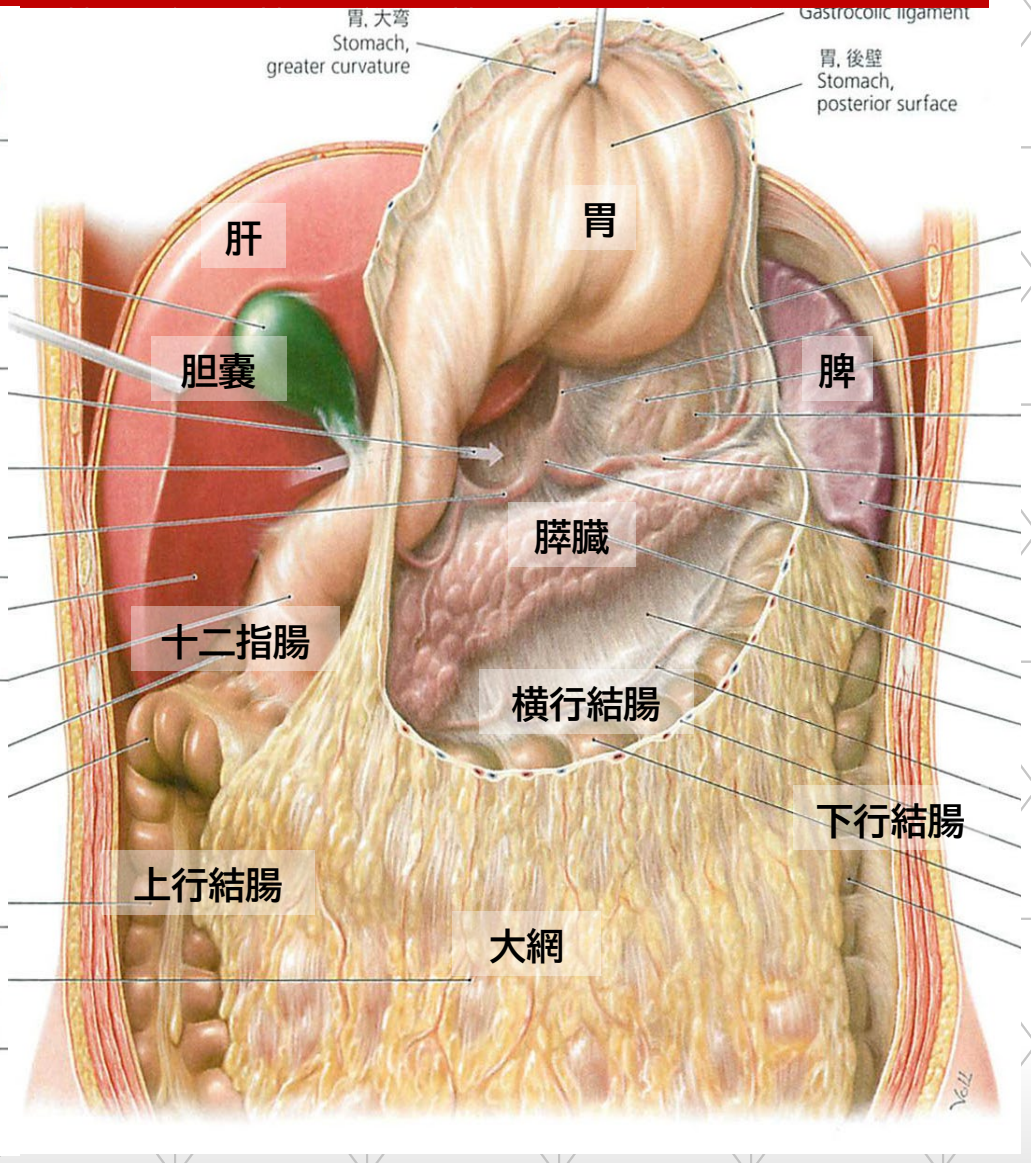
胃, 大弯
Stomach, greater curvature
Gastrocolic ligament
胃, 後壁
Stomach, posterior surface
肝
胃
胆嚢
脾
膵臓
十二指腸
横行結腸
下行結腸
上行結腸
大網

腹部の側面像

- 腹腔
  肝臓/胆嚢・胃
  ・空腸・回腸・盲腸
  ・上行/横行/下行
  /S状結腸
  ・上部直腸
- 後腹膜腔
  十二指腸・膵臓
  ・下部直腸・腎臓
  ・副腎・腹部大動脈
  ・下大静脈・脊椎

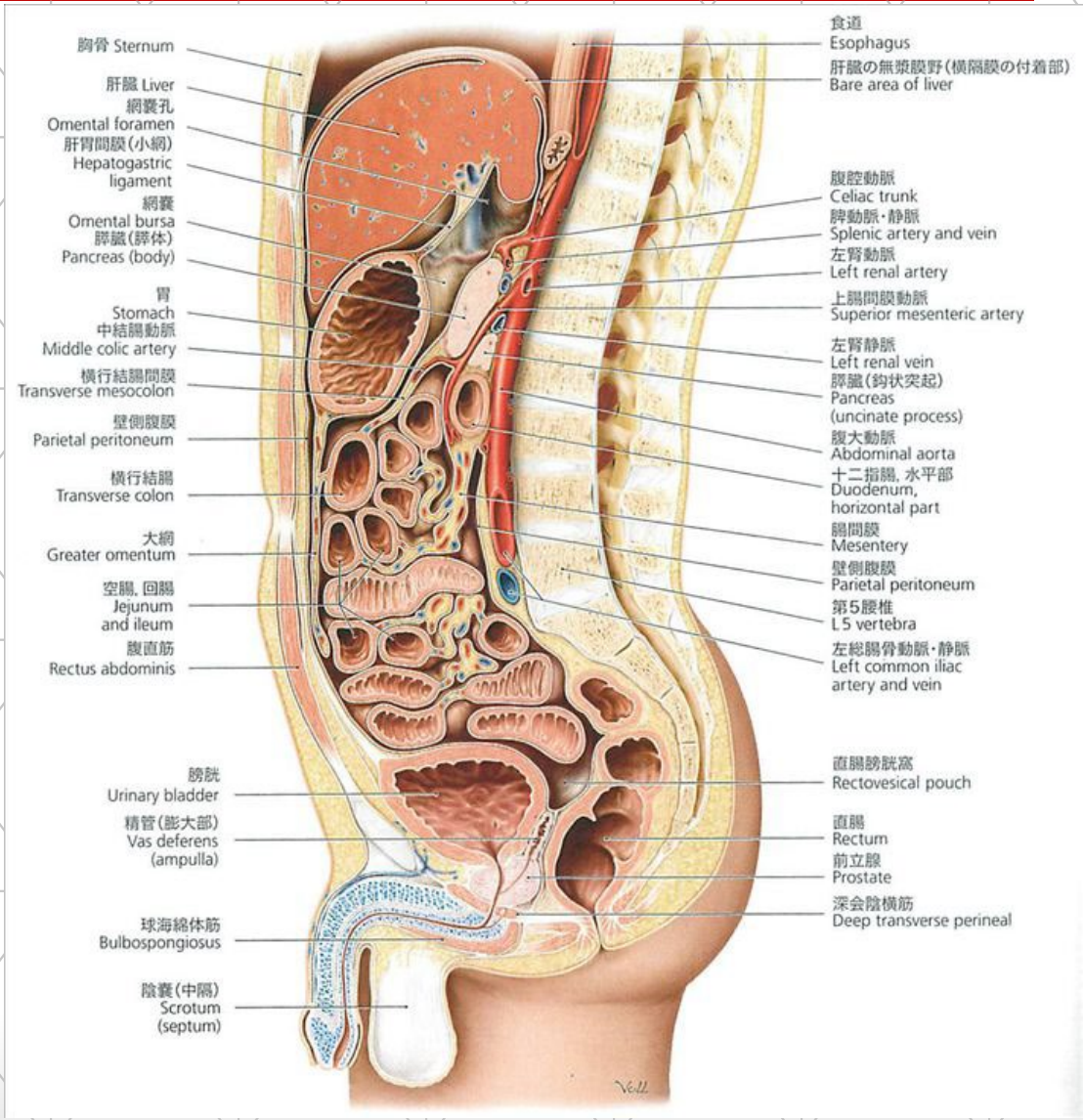

腹部の側面像

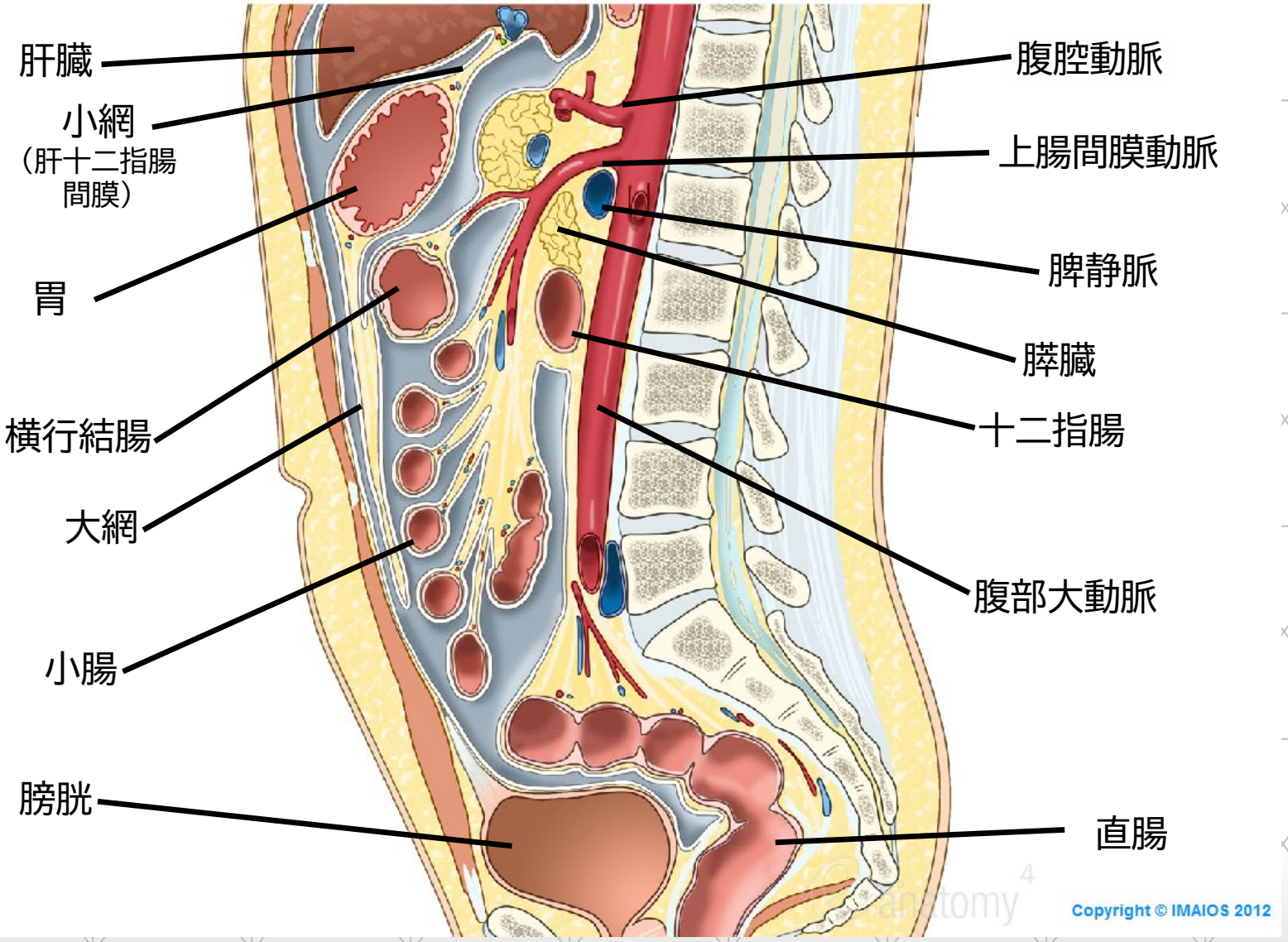
肝臓
小網
（肝十二指腸間膜）
胃
横行結腸
大網
小腸
膀胱
腹腔動脈
上腸間膜動脈
脾静脈
膵臓
十二指腸
腹部大動脈
直腸
Copyright © IMAIOS 2012

腹膜と漿膜の関係

- 前の腹膜(腹側腹膜)と後の腹膜(背側腹膜)、各臓器を被う漿膜は一続き
- 胃に続く腹膜は
  - 小網
    肝胃間膜・肝十二指腸間膜
  - 大網
- 横行結腸・S状結腸は横行/S状結腸間膜で、他の結腸・直腸は背側腹膜の延長で被われている

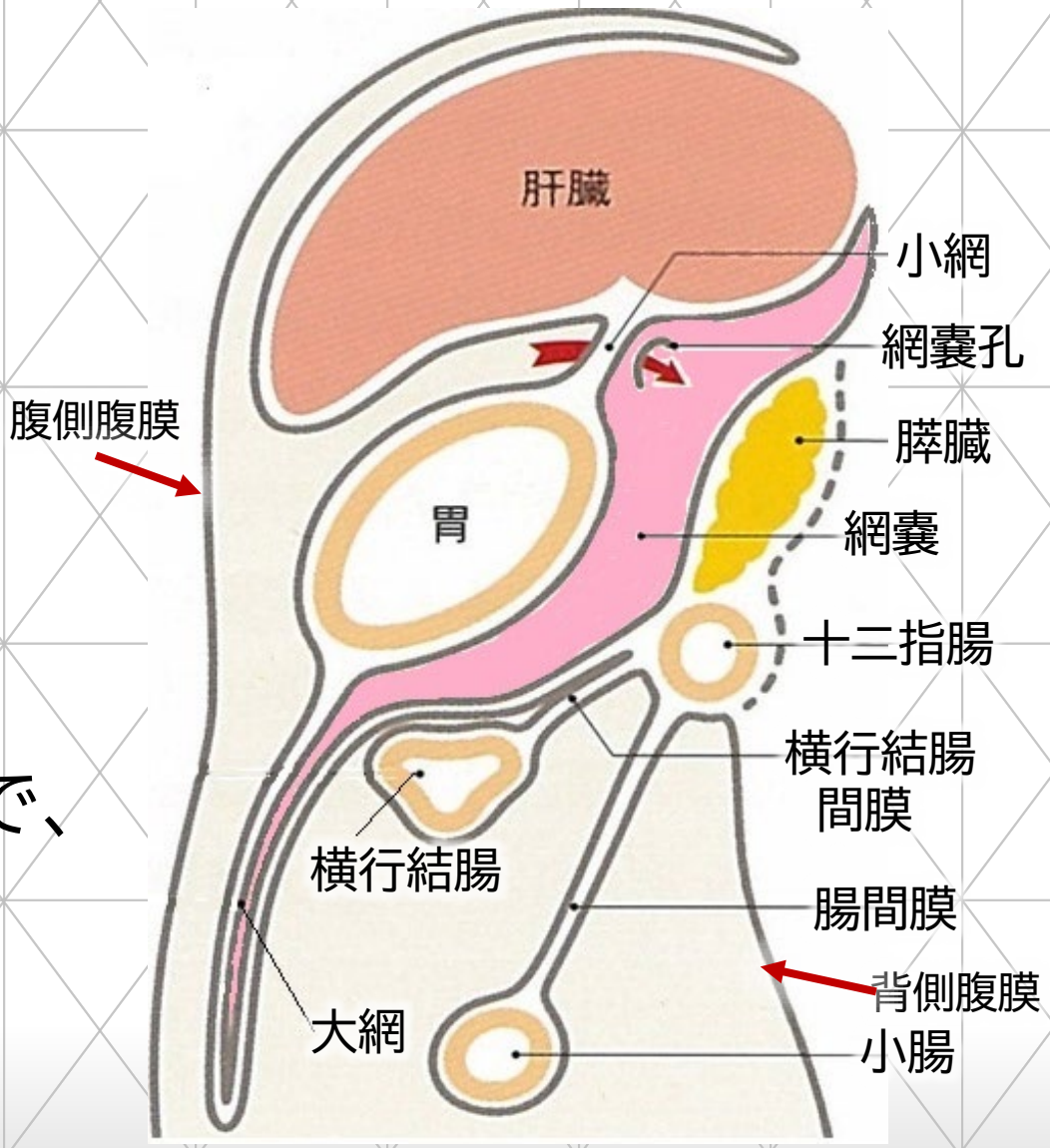

腹腔内臓器の位置関係

- 腹壁の裏は腹膜で被われる（壁側腹膜）
- 壁側腹膜で包まれた場所が腹腔

（正確には腹膜腔）

- 腹腔の中に腹部内臓が入っている

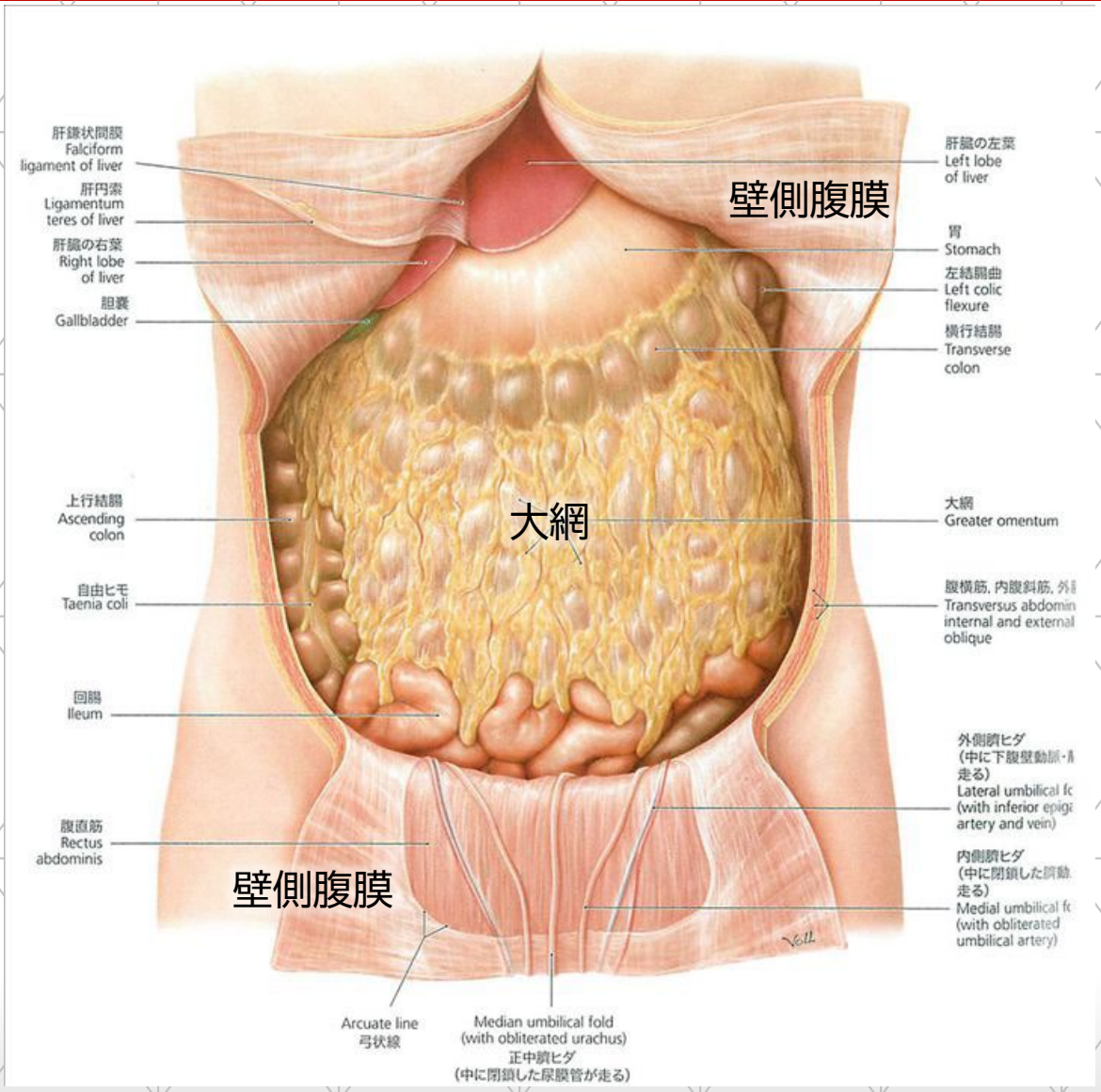

腹腔内臓器の位置関係

- 大網・横行結腸
  ・横行結腸間膜を
  跳ね上げると
  空腸・回腸
  （狭義の小腸）
- 横行結腸間膜には
  動/静脈、リンパ管、
  神経などが走り、
  横行結腸と
  つながる

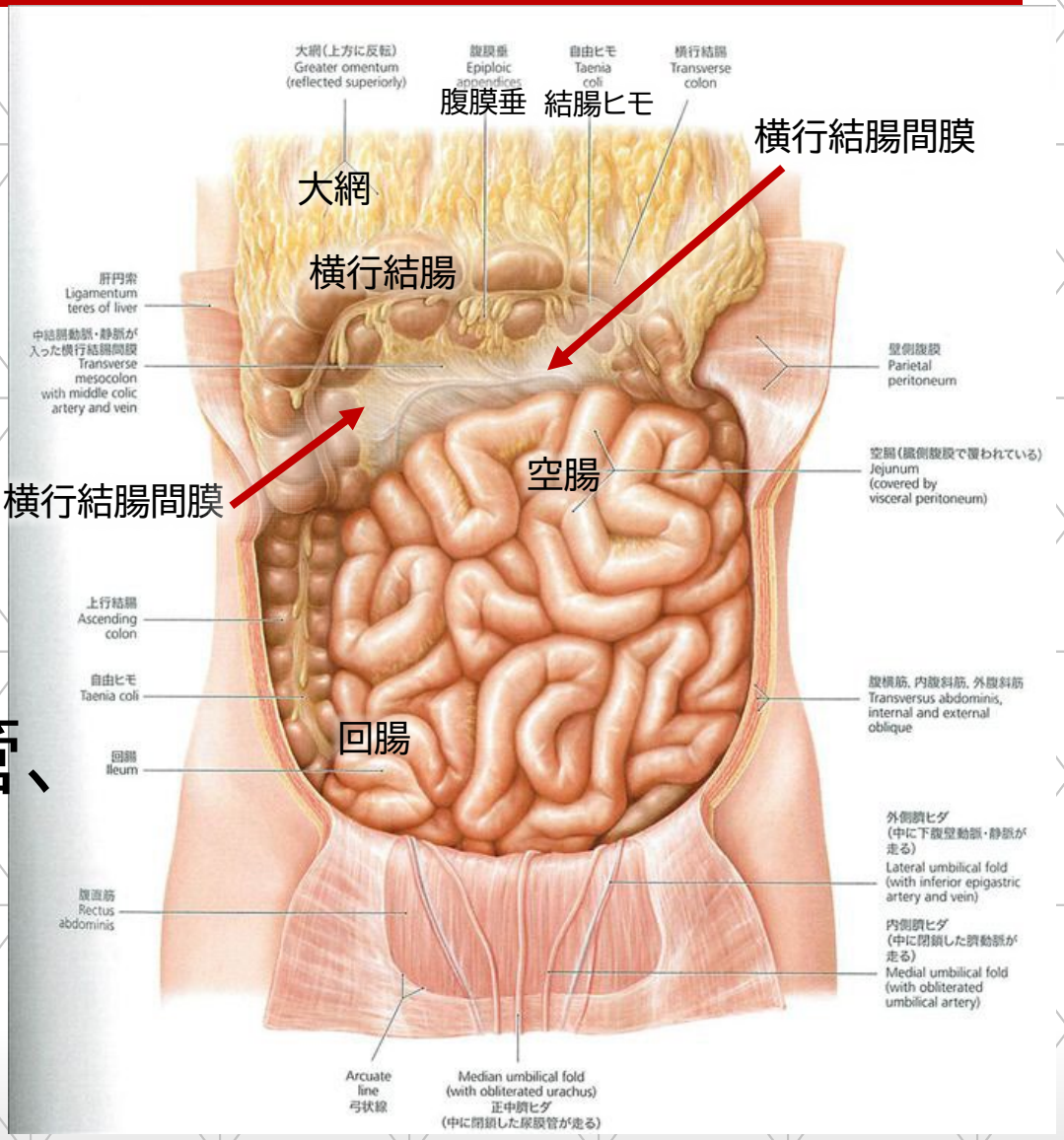

腹腔内臓器の位置関係

- 小腸を切断すると
  腸間膜が現れる

- 腸間膜は
  腹側背側2枚の
  腹膜ではさまれた
  結合組織で構成。
  動/静脈やリンパ管
  などの通り道

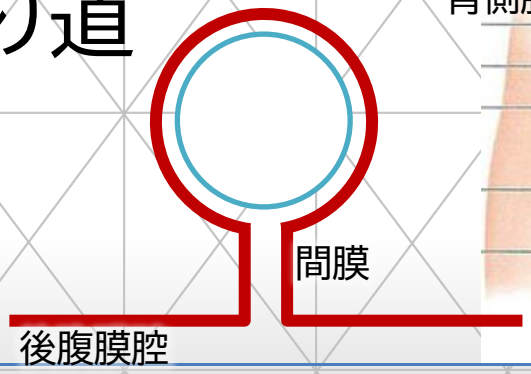

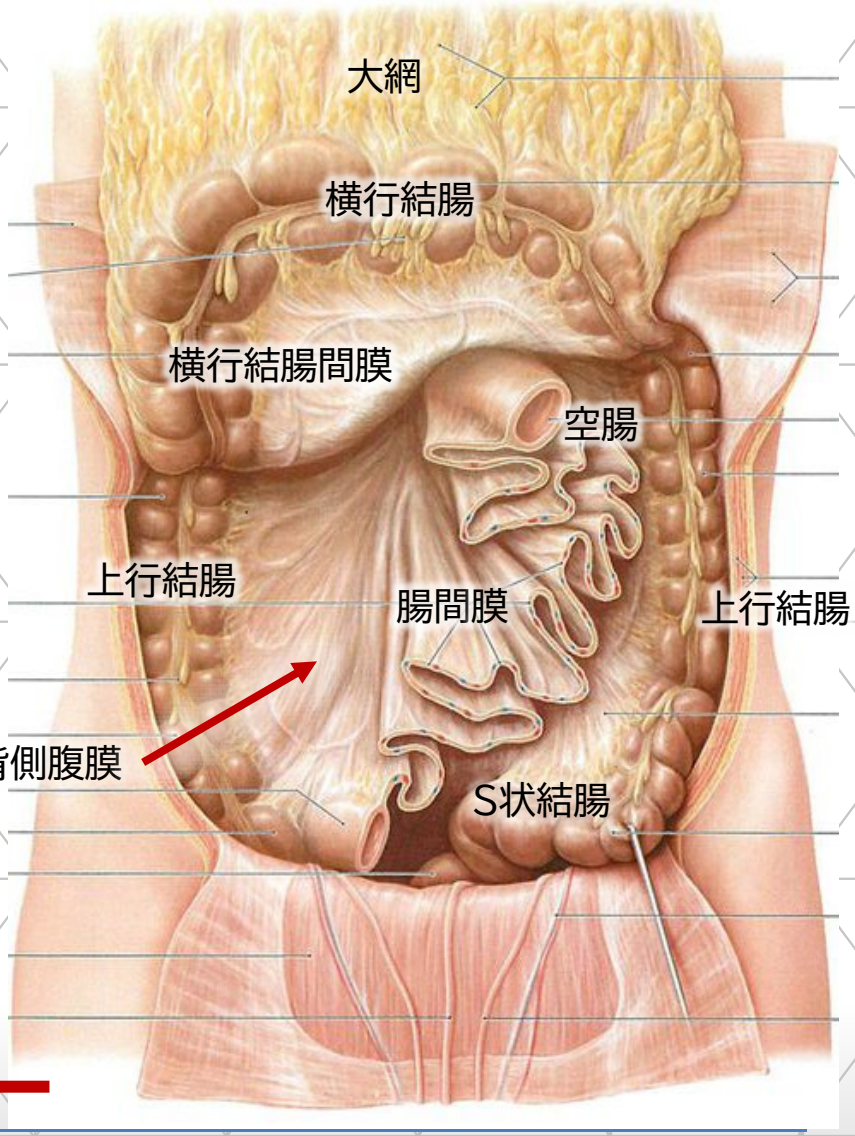

腹腔内臓器の位置関係

- 胃・大網・横行結腸を切断
  →背中側に壁側腹膜
  →膜の背側が後腹膜腔
- 肝下面を持ち上げると、
  胆嚢、肝十二指腸間膜が
  確認できる
- 上行/下行結腸は
  背面が後腹膜腔(結合組織)。
  前面・側面のみを
  腹膜(漿膜)が被っている

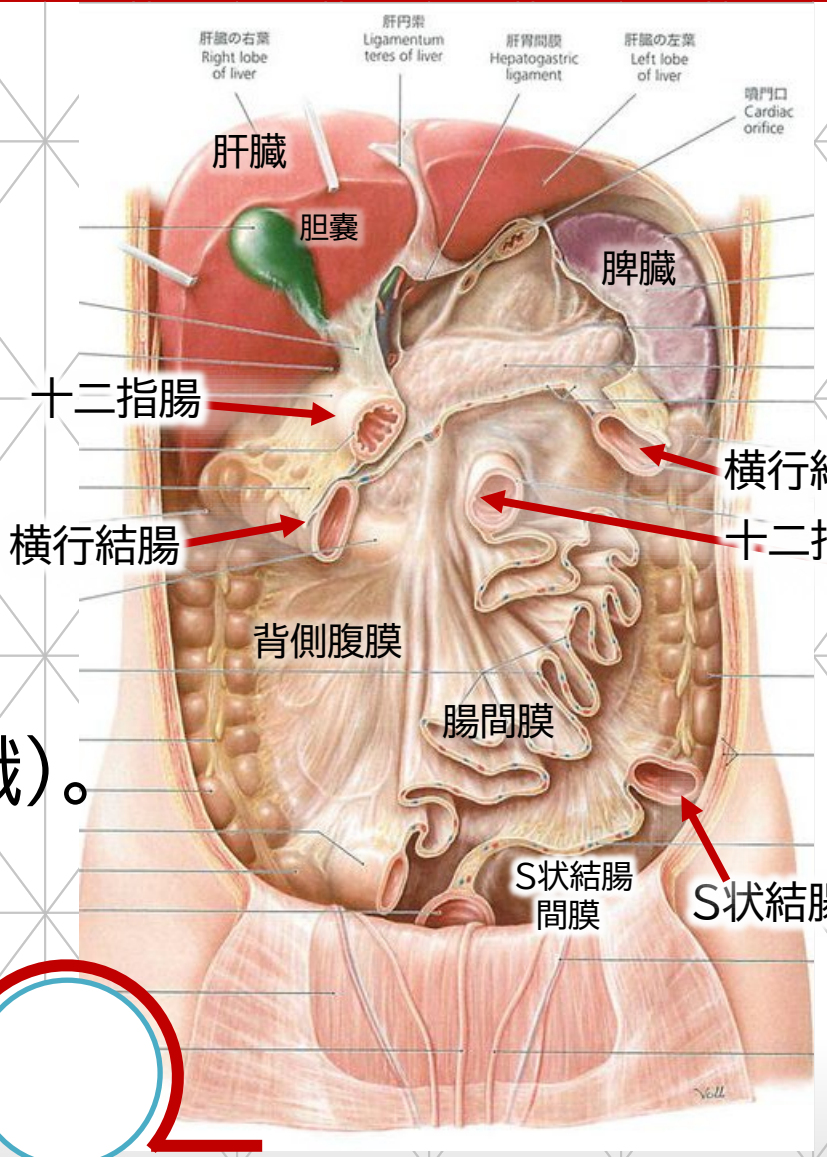

腹腔内臓器の位置関係

- 肝・胆道系と結腸・腸間膜を取り去ると、後腹膜臓器（表面を壁側腹膜が被っている）
- 十二指腸・膵臓、腎臓・副腎、腹部大動脈・下大静脈が後腹膜腔に存在

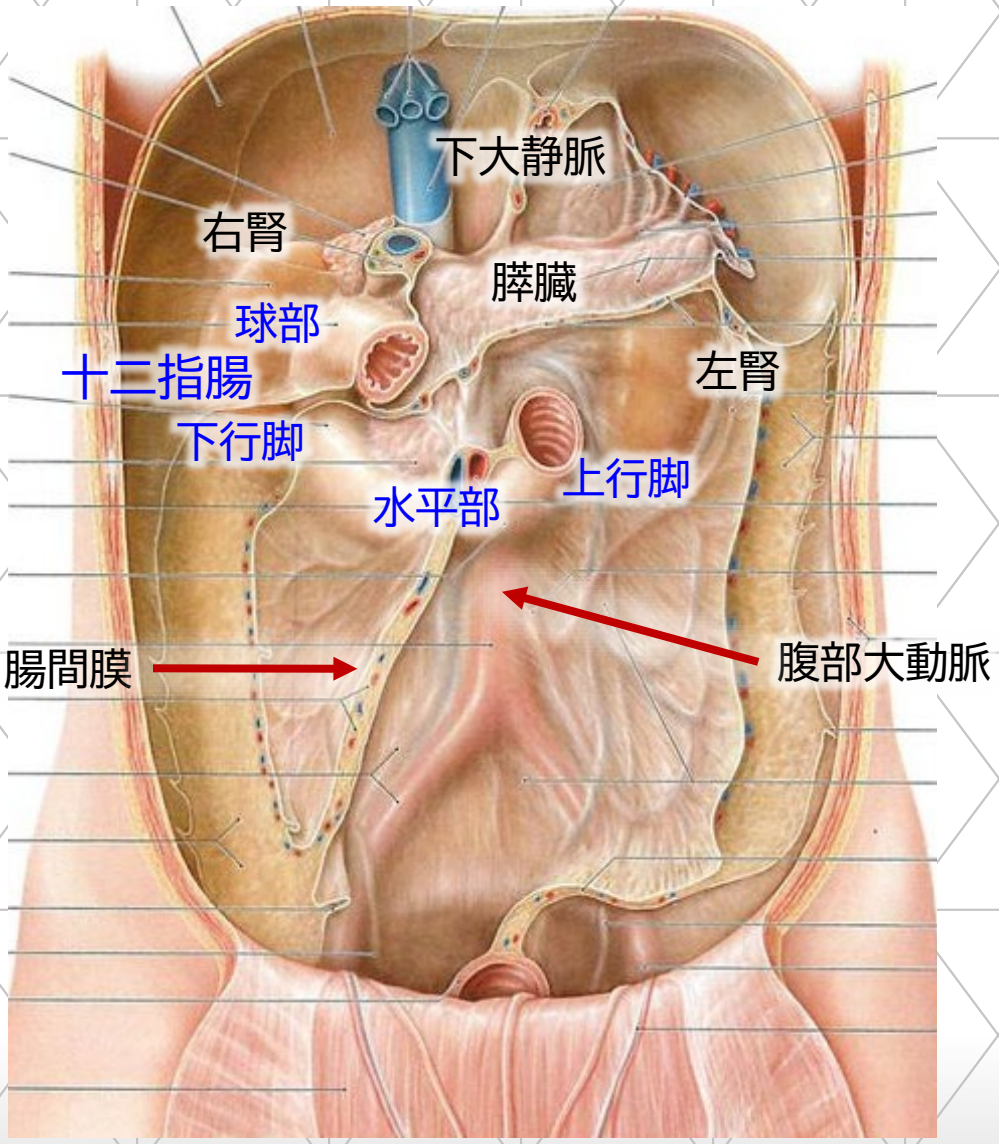

後腹膜臓器の位置関係

- 後腹膜腔を埋める脂肪・結合組織を取り去った状況
- 十二指腸・膵臓、腎臓・副腎、腹部大動脈・下大静脈が存在
- 後腹膜臓器以外にS状結腸・直腸、子宮・卵巣がみえている

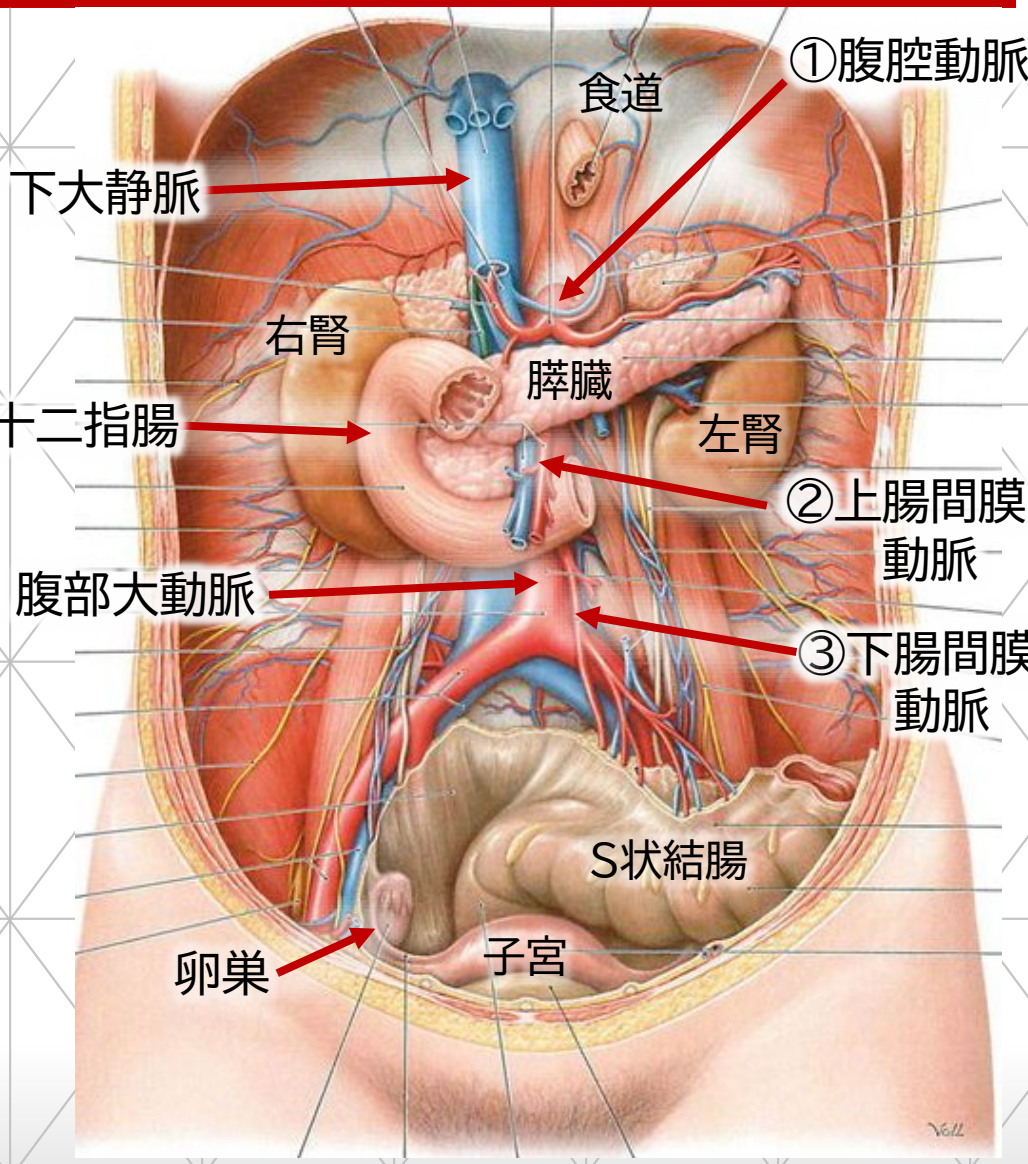

腹腔内臓器の位置関係

- 胃・大網の接合部を切開した図

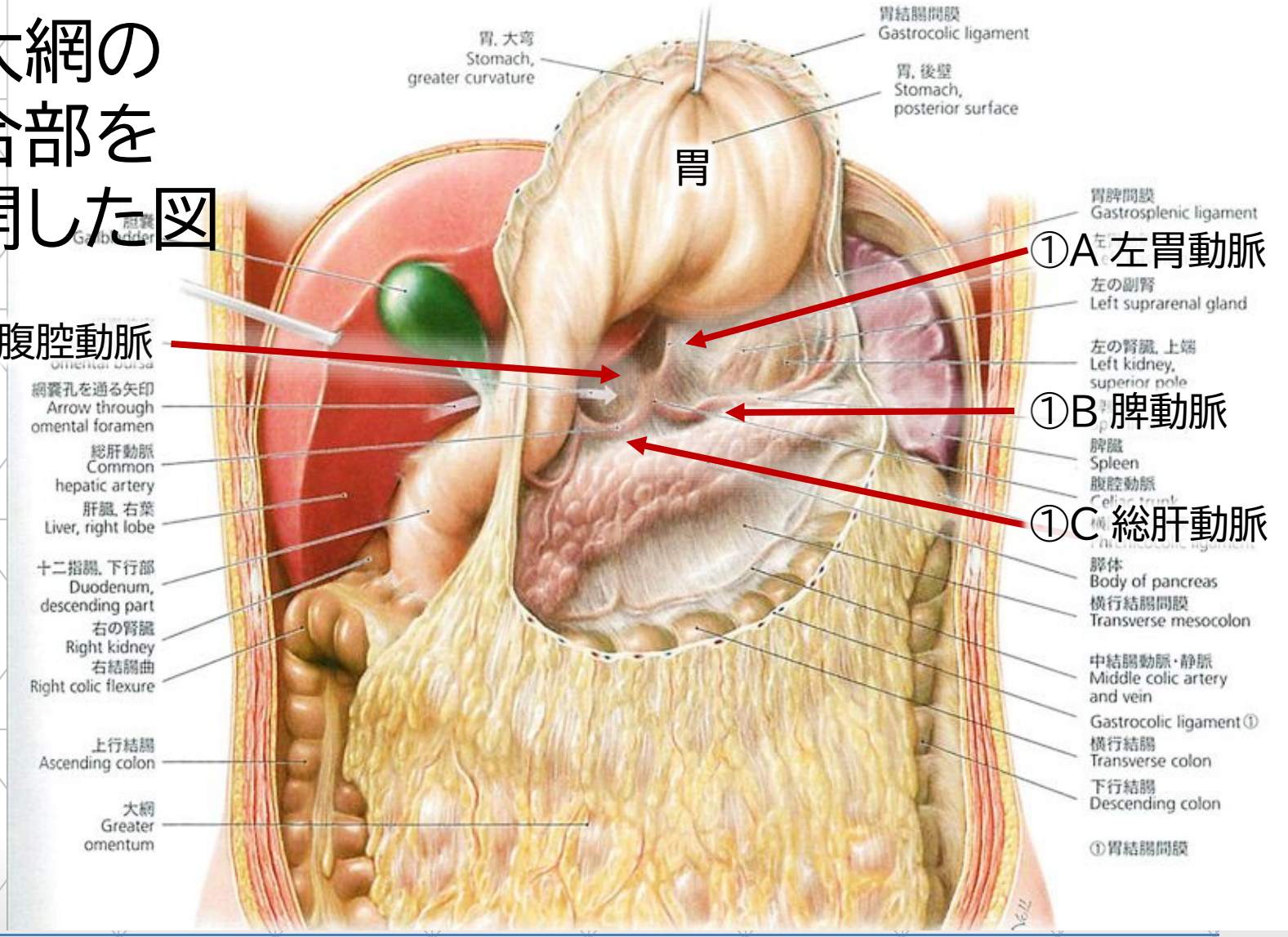

小腸の解剖

- 広義の小腸(十二指腸を含む)
  - 十二指腸
    幽門から後腹膜内に
    ブルンネル腺　アルカリ性溶液で胃酸を中和
    ファーター乳頭　胆汁・膵液が入ってくる
- 狭義の小腸(腹腔内)
  - 空腸　ほとんどの栄養素を消化吸収
  - 回腸　胆汁酸やビタミンB_{12}吸収などを行う

十二指腸

- 後腹膜に位置する
  幽門からトライツ靭帯まで
  - 球部
  - 下行部(2nd portion)
  - 水平部
  - 上行部

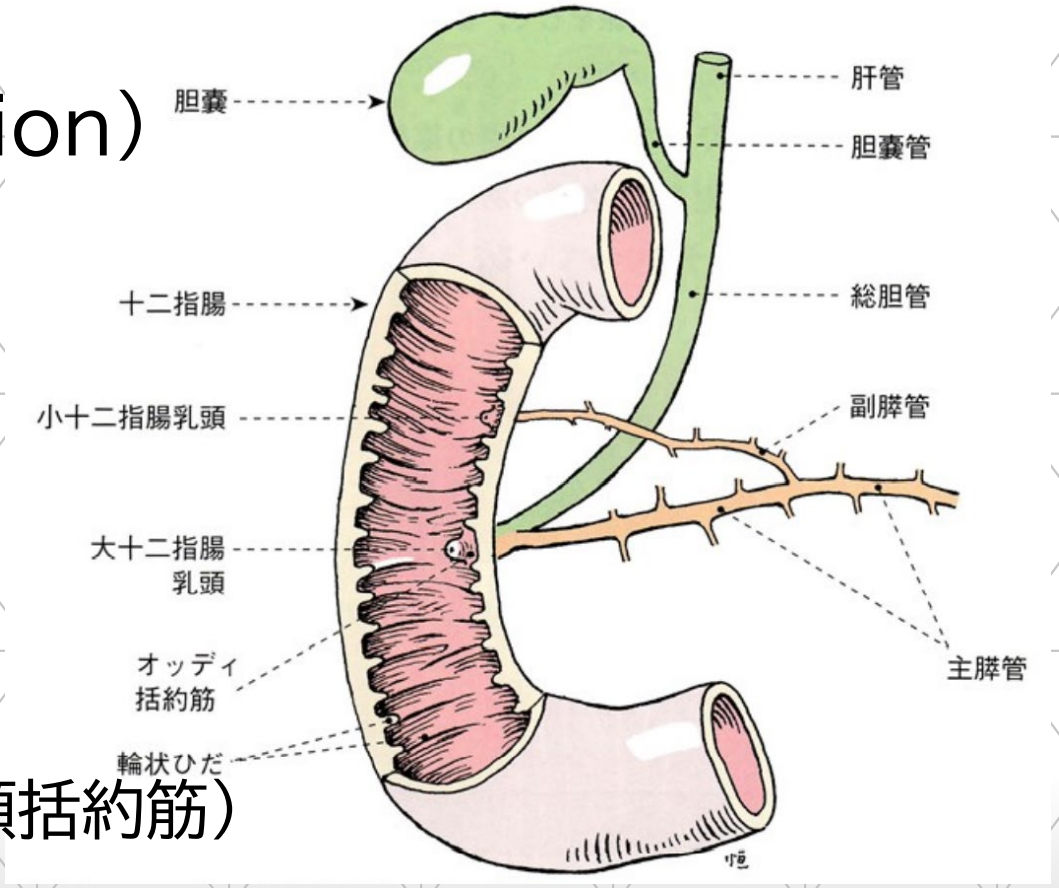

  - ブルンネル腺
    アルカリ粘液分泌
  - 内分泌細胞
    コレシストキニン(乳頭括約筋)

小腸粘膜の構造

- 輪状ひだに絨毛が密生
  絨毛表面の吸収上皮が栄養素を吸収

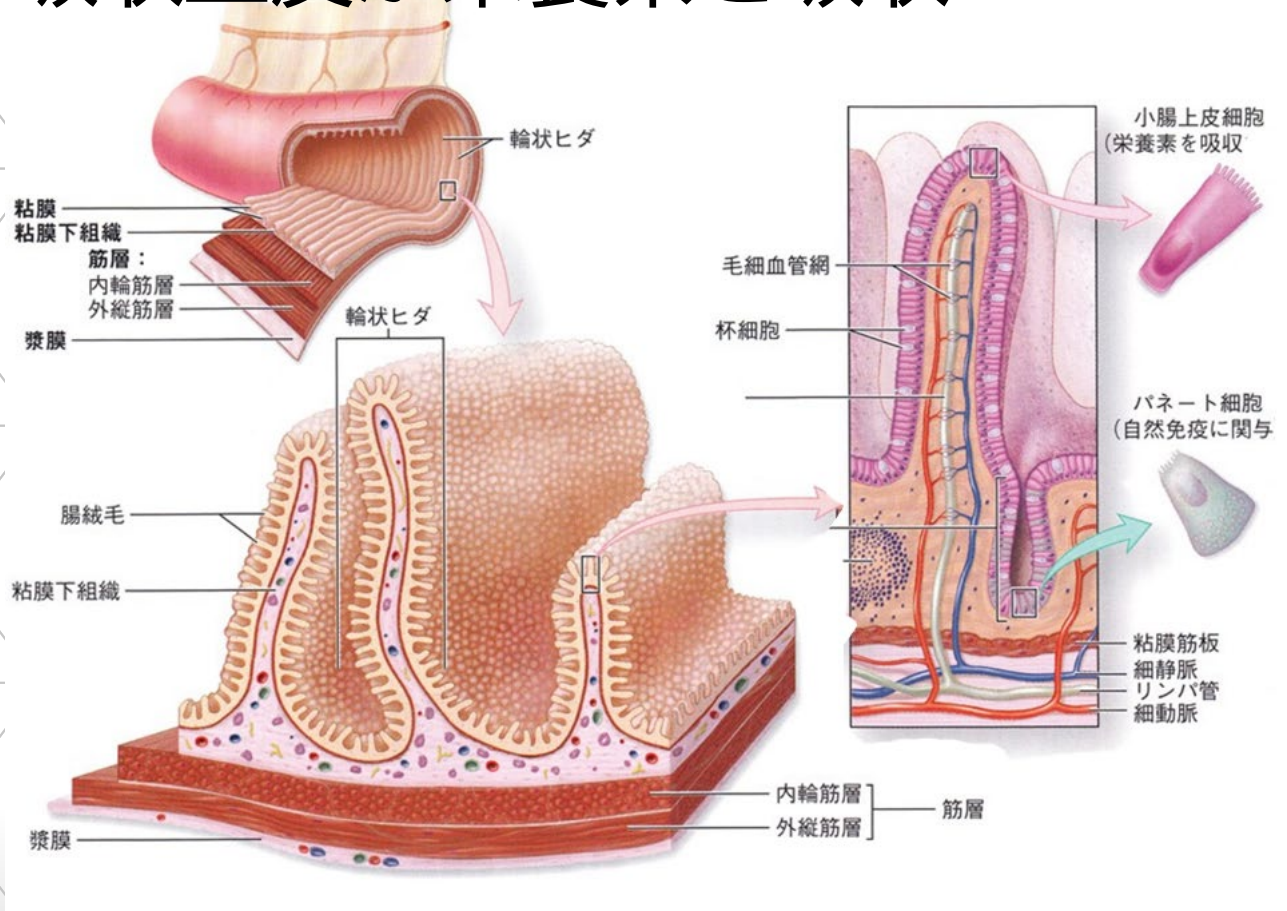

小腸壁の組織構造

- 結腸とよく似た構造

- 粘膜上皮
- 粘膜固有層
- 粘膜筋板

- 粘膜下層

- 固有筋層

- 漿膜下層
- 漿膜

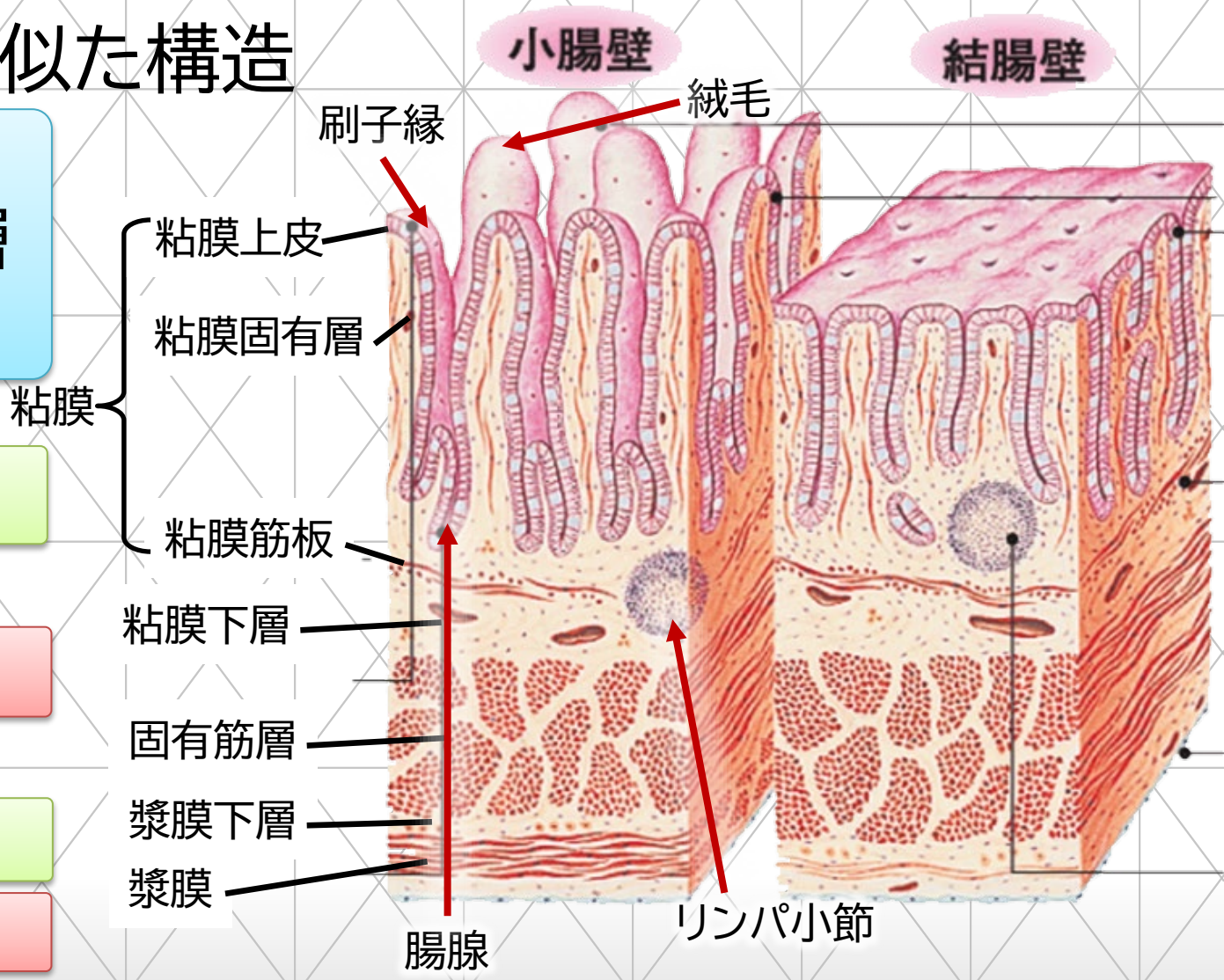

小腸上皮の細胞

- 絨毛上皮
  - 吸収上皮
  - 杯細胞
    （ムチン分泌）
  - 内分泌細胞
  - パネート細胞
    （抗菌ペプチド）

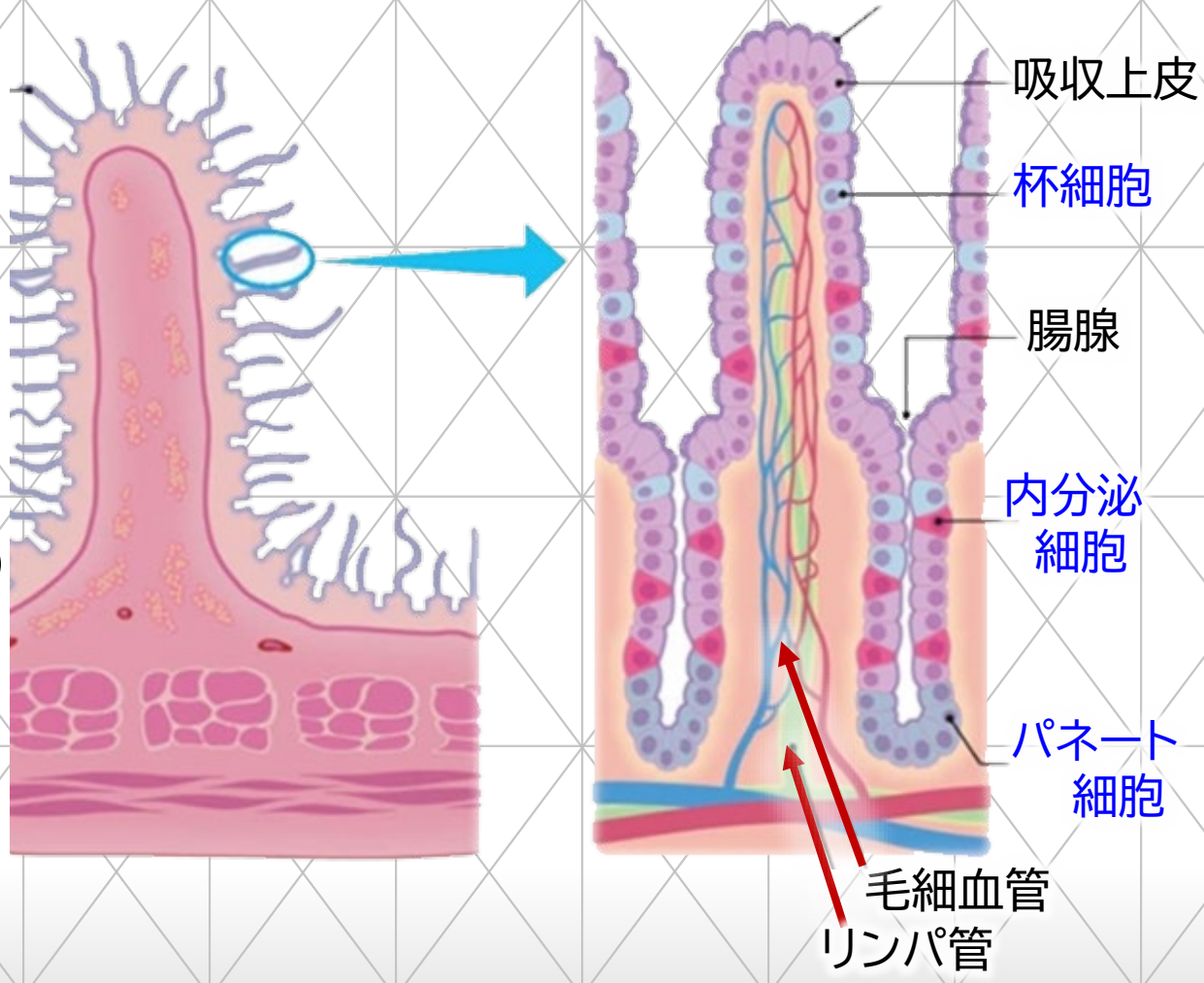

大動脈からの分岐（腹部の動脈）

- 胸部大動脈
  - 上行大動脈
  - 大動脈弓
  - 下行大動脈
- 腹部大動脈
  - 腹腔動脈　左胃・総肝・脾
  - 上腸間膜動脈　回結腸・右結腸・横行結腸
  - 左右 腎動脈
  - 下腸間膜動脈　横行・左結腸・S状結腸・上直腸
  - 左右総腸骨動脈に分岐

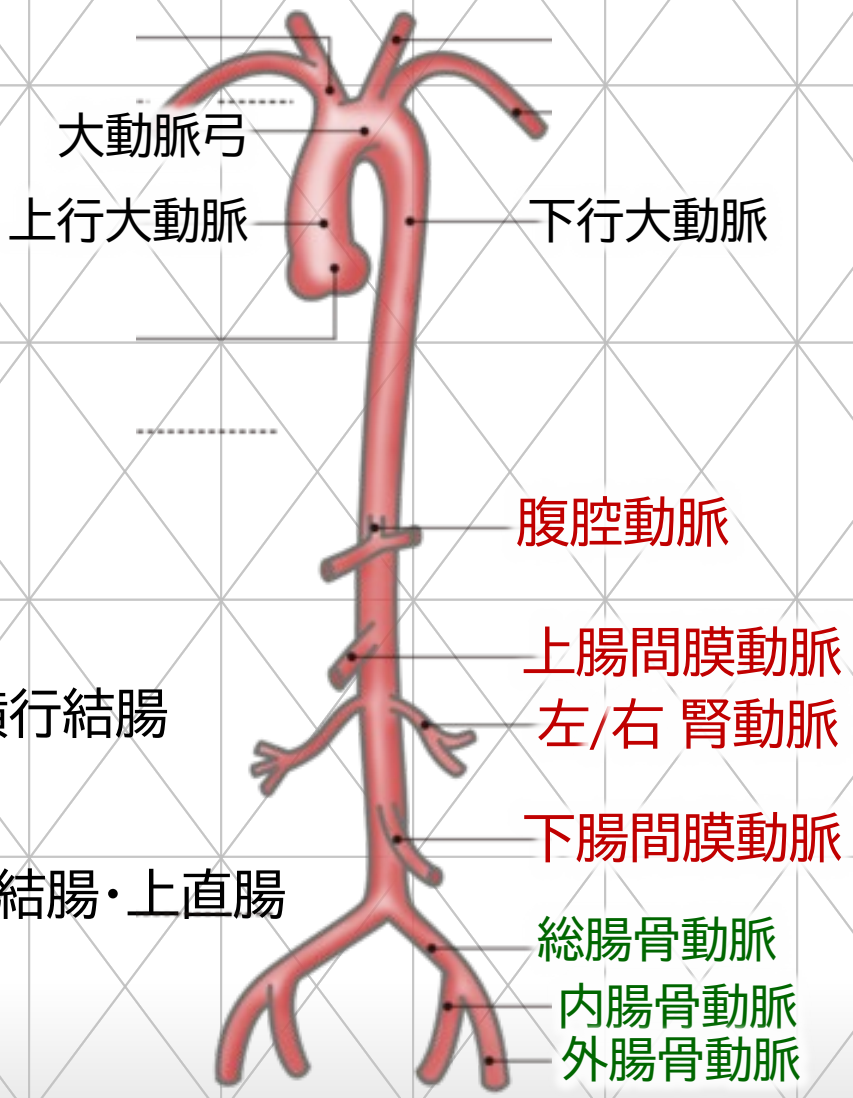

十二指腸の動脈系

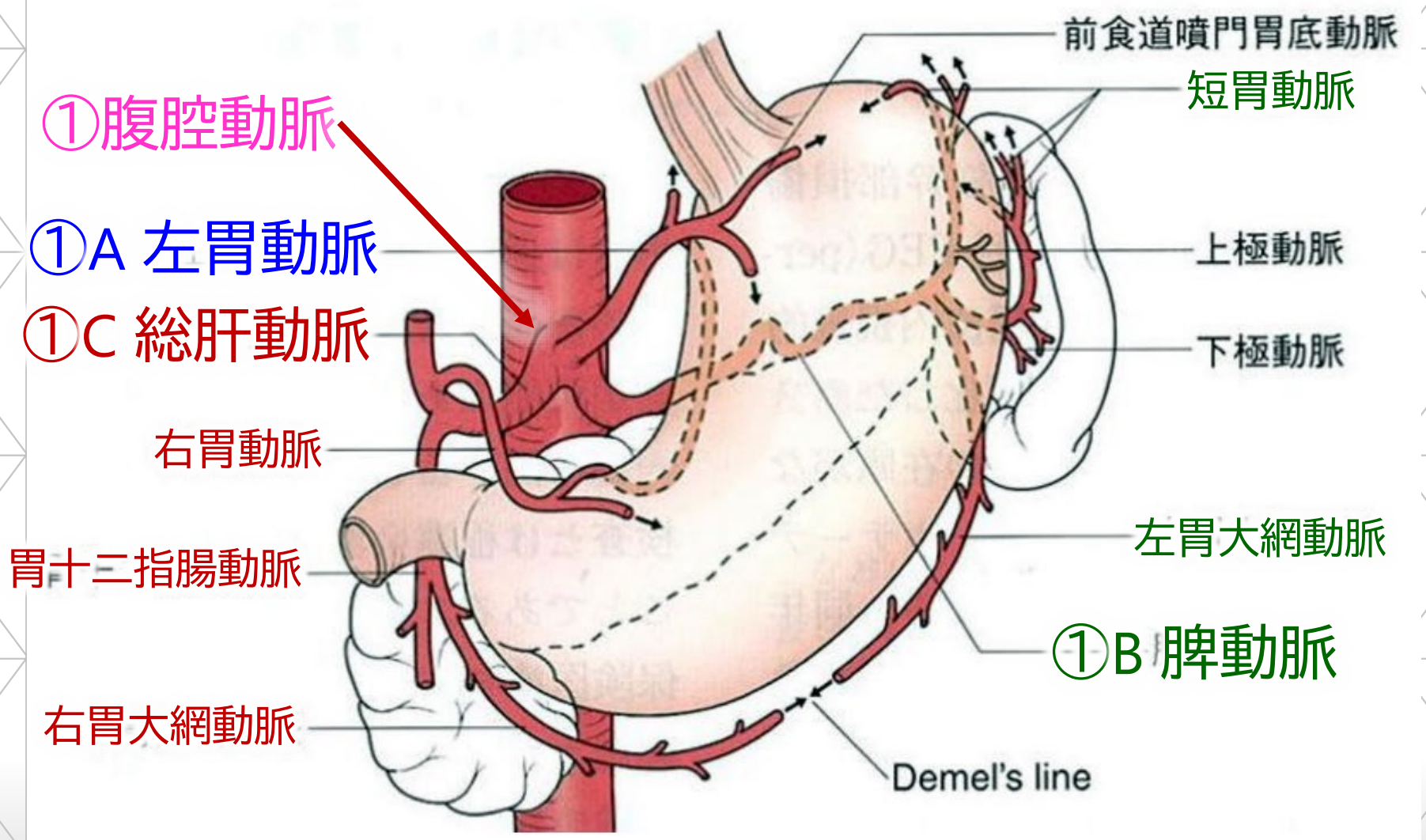

CopyRight© Hiroshi Nishimoto@Saku

小腸～結腸の動脈（上腸間膜動脈）

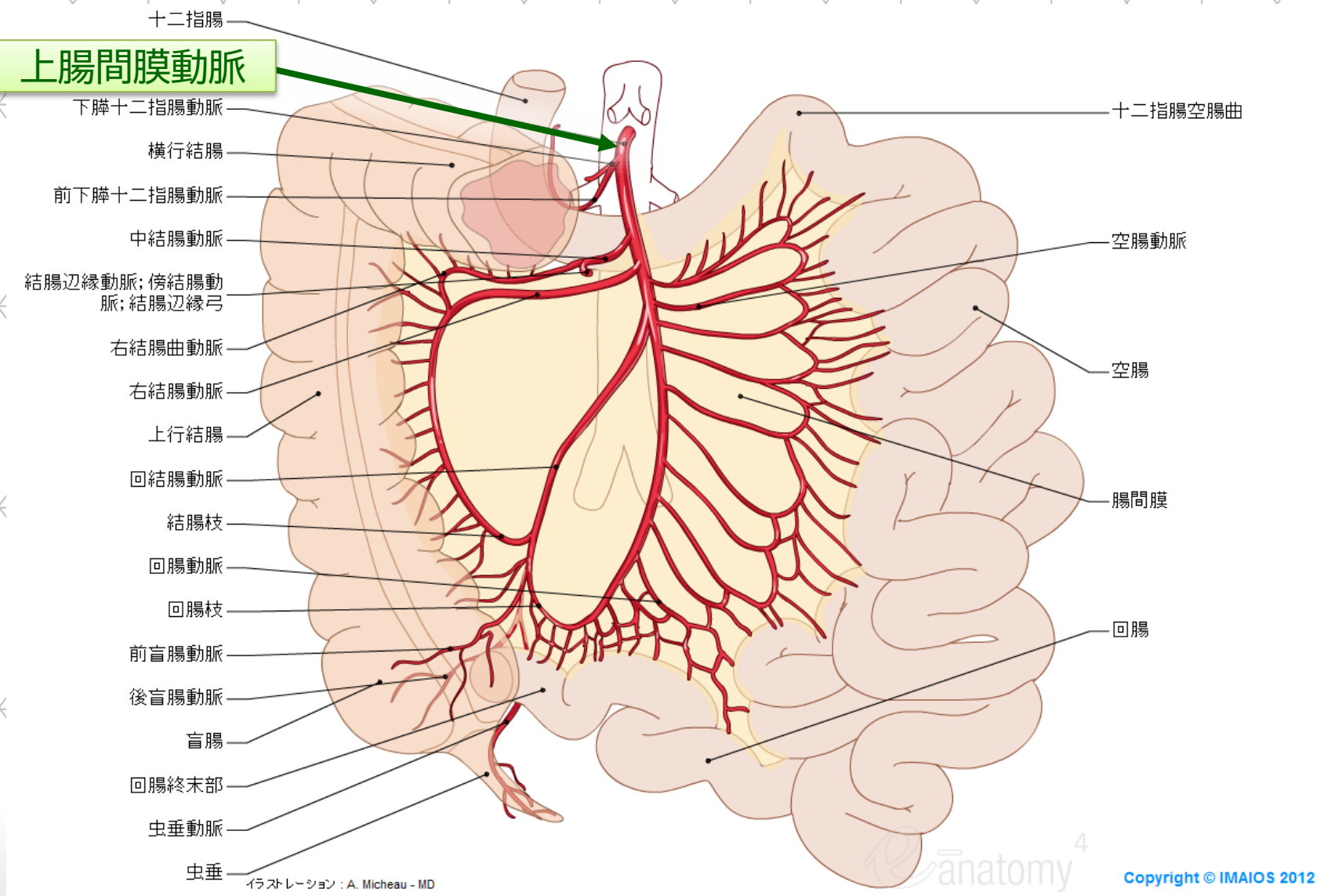

小腸の静脈系（門脈系）

- 十二指腸静脈
  →門脈/上腸間膜静脈
- 空腸・回腸静脈
  →上腸間膜静脈
- 上腸間膜静脈
  → 門脈
  → 肝
  → 下大静脈
  → 右心房・心室
  → 肺

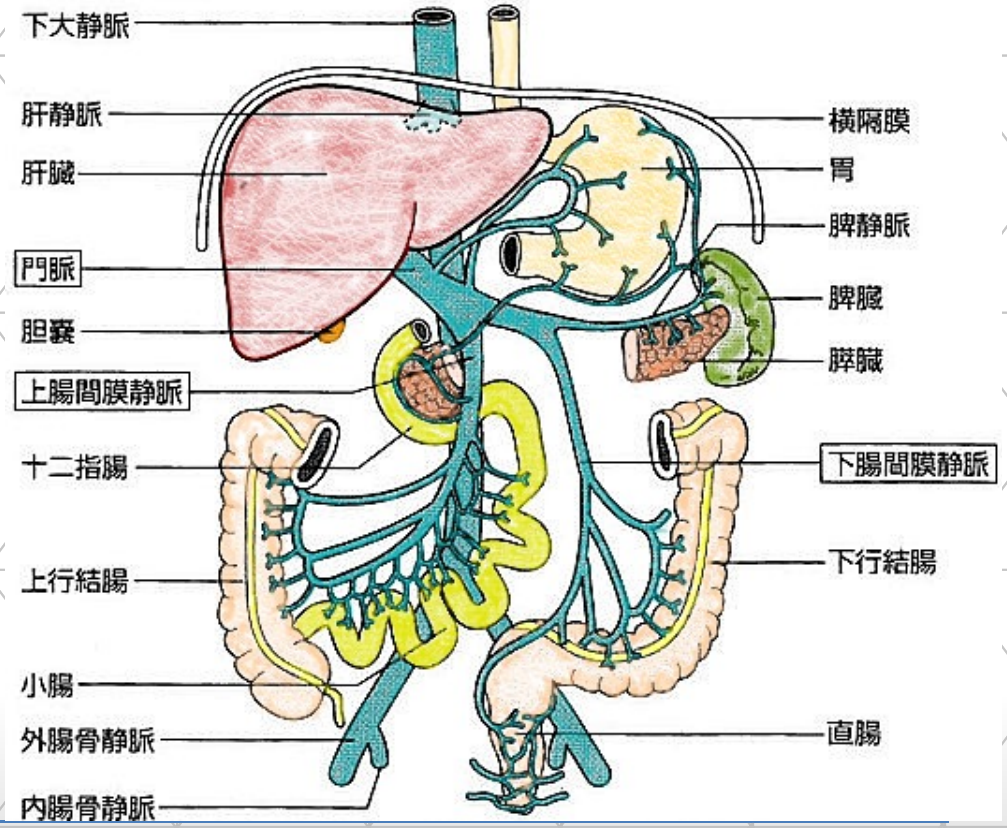

局在コード　《小腸》

	ICD-O局在	診療情報所見	備考
腫瘍占有部位	C17.0	十二指腸	
	C17.1	空腸	
	C17.2	回腸	
	C17.3	メッケル憩室	
	C17.8	小腸の境界部病巣	
	C17.9	小腸，NOS(部位不明)	

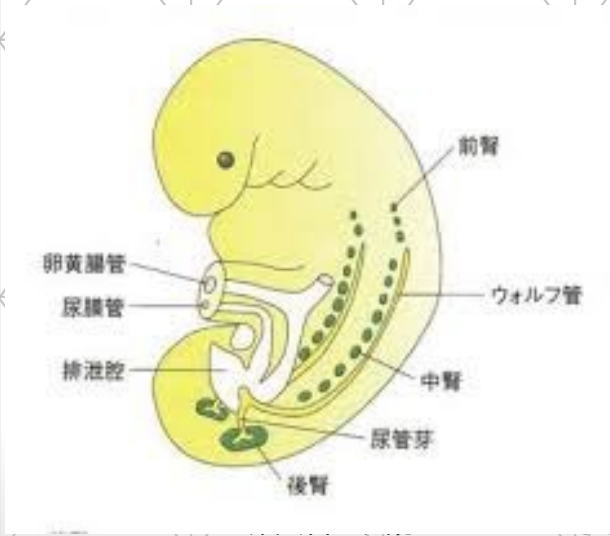

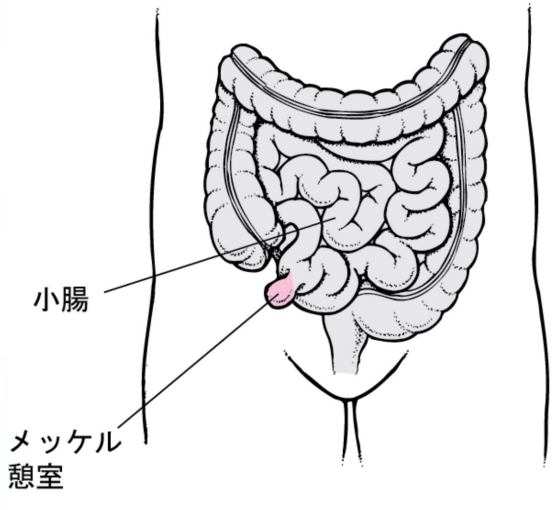

の2～3%に見られる

形態コード(病理組織)《小腸》

- **UICC**の対象は、癌腫(Carcinoma)のみ

以下の悪性腫瘍については、別のUICC病期分類を適用
1) 神経内分泌腫瘍(旧:カルチノイド)
2) GIST(消化管間質腫瘍)
3) 1)/2)以外の間質性腫瘍(平滑筋肉腫など)
4) 悪性リンパ腫

参 考

診断名	～2017年	2018年～	備考
NET	―	**8240/39**	
NET G1	8240/3_	**8240/31**	
NET G2	8249/3_	**8249/32**	
NET G3	―	**8249/33**	
NEC G3	8246/3_	**8246/3_**	大細胞神経内分泌癌は、8013/3_ 小細胞神経内分泌癌は、8041/3_
MANEC	8244/3_	**8244/3_**	

形態コード(病理組織)《小腸》

病理組織名(日本語)	英語表記	形態コード
高異型度上皮内腺腫瘍	Dysplasia (intraepithelial neoplasia), high grade	**8148/2**
腺癌	Adenocarcinoma, NOS	**8140/3**
粘液腺癌	Mucinous adenoca.	**8480/3**
印環細胞癌	Signet ring cell ca.	**8490/3**
腺扁平上皮癌	Adenosquamous ca.	**8560/3**
髄様癌	Medullary ca.	**8510/3**
扁平上皮癌	Squamous cell ca.	**8070/3**
未分化癌	Undefferntiated ca.	**8020/3**
神経内分泌腫瘍 ※1	Neuroendocrine Tumor (NET)	**8240/39**
NET G1	NET G1	**8240/31**
NET G2	NET G2	**8249/32**
神経内分泌癌 ※1	Endocrine cell ca.	**8246/3**
EC細胞性セロトニン産生腫瘍	EC-cell,serotonin-producing neoplasm	**8241/3**
ガストリノーマ、悪性	Gastrinoma, mal.	**8153/3**
ソマトスタチン産生NET	Somatostatin-producing NET	**8156/3**

※1　消化管カルチノイド で分類

T分類(UICC第8版)　《小腸》

TX　原発腫瘍の評価が不可能
T0　原発腫瘍を認めない
Tis　上皮内癌:粘膜固有層に浸潤していないもの
T1　粘膜固有層、粘膜筋板または粘膜下層に浸潤
　T1a　粘膜固有層または粘膜筋板に浸潤する腫瘍
　T1b　粘膜下層に浸潤する腫瘍
T2　固有筋層に浸潤する腫瘍
T3　漿膜下層に浸潤する腫瘍
　または　腹膜被覆のない筋層周囲組織に浸潤するが
　　漿膜を貫通しない腫瘍
T4　臓側腹膜を貫通する腫瘍、
　または　他の臓器もしくは構造に直接浸潤する腫瘍
　および　漿膜を介する腹壁への浸潤

N分類(UICC第8版)　《小腸》

NX 領域リンパ節転移の評価が不可能

N0 領域リンパ節転移なし

N1 1-2個の領域リンパ節転移

N3 3個以上の領域リンパ節転移

- 領域リンパ節
  - 十二指腸　膵十二指腸、幽門部、上腸間膜
    肝臓(総胆管周囲、胆嚢、肝門)
  - 空腸・回腸　腸間膜

M分類（UICC第8版）　《小腸》

MX　遠隔転移の評価が不可能

M0　遠隔転移なし

M1　遠隔転移あり

- 腹膜播種（悪性腹水、癌性腹膜炎）、卵巣転移、領域外のリンパ節転移、肝転移、肺転移、他臓器転移など

ステージ(UICC 第8版)《小腸》

UICC TNM 第8版		N0	N1	N2
Tis		0		
T1	T1a	Ⅰ	ⅢA	ⅢB
	T1b			
T2		Ⅰ	ⅢA	ⅢB
T3		ⅡA	ⅢA	ⅢB
T4		ⅡB	ⅢA	ⅢB
M1		Ⅳ	Ⅳ	Ⅳ

進展度（UICC第8版）《小腸》

UICC TNM分類【第8版】		N0	N1	N2
Tis		上皮内		
T1	T1a	限局	領域リンパ節転移	領域リンパ節転移
	T1b			
T2		限局	領域リンパ節転移	領域リンパ節転移
T3		限局	領域リンパ節転移	領域リンパ節転移
T4		隣接臓器浸潤	隣接臓器浸潤	隣接臓器浸潤
M1		遠隔転移	遠隔転移	遠隔転移