2023年度　がん登録塾
部位別セミナー

第7回

2コマ

部位別セミナー

咽頭のがん

JA長野厚生連 佐久総合病院
総合医療情報センター

西本 寛

頭頸部の解剖・生理

頭頸部の解剖学的関係

●背側に脊椎・脊髄が存在

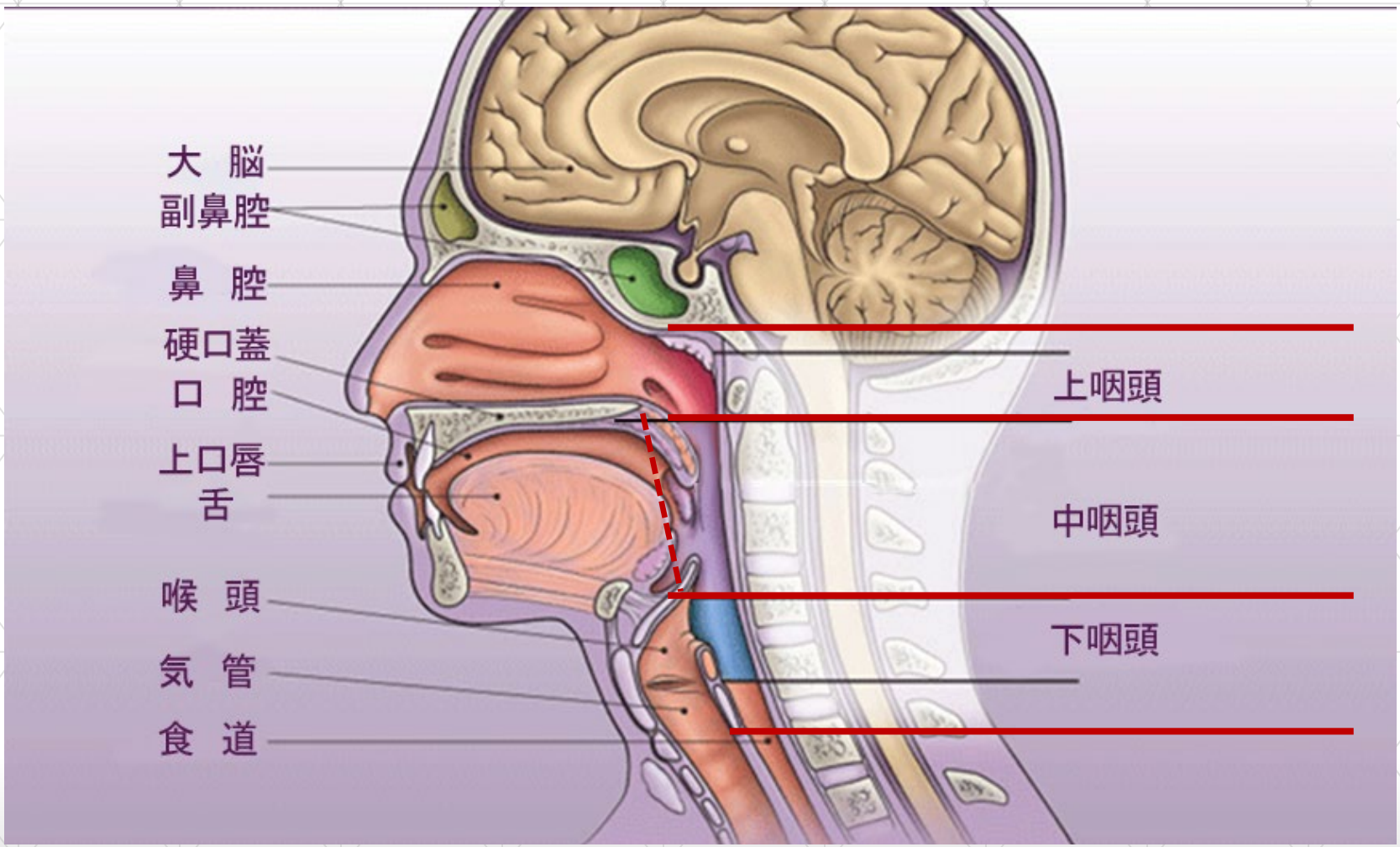

CopyRight© Hiroshi Nishimoto@Saku

口腔・咽頭の解剖

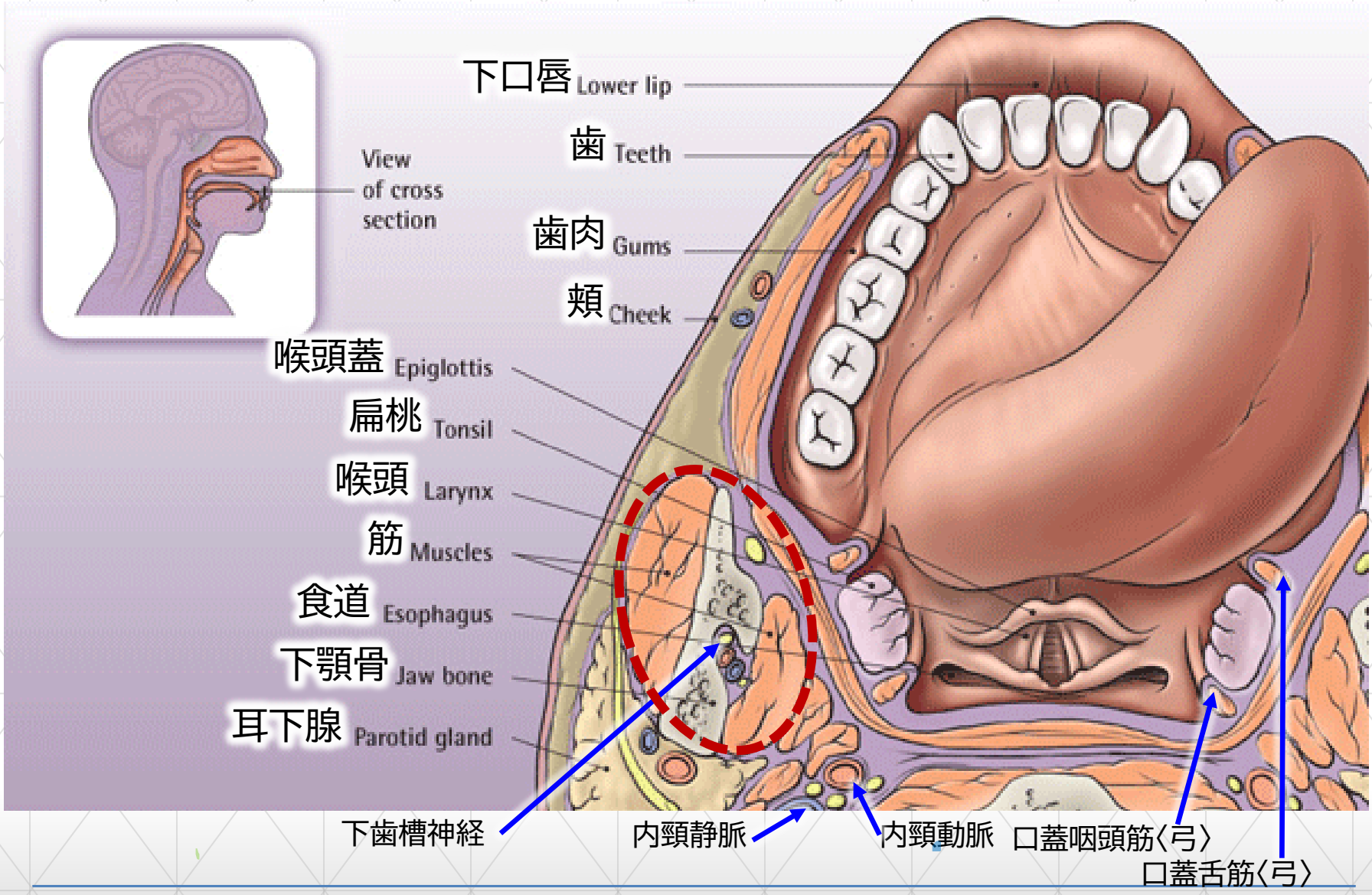

CopyRight© Hiroshi Nishimoto@Saku

咽頭と喉頭の関係

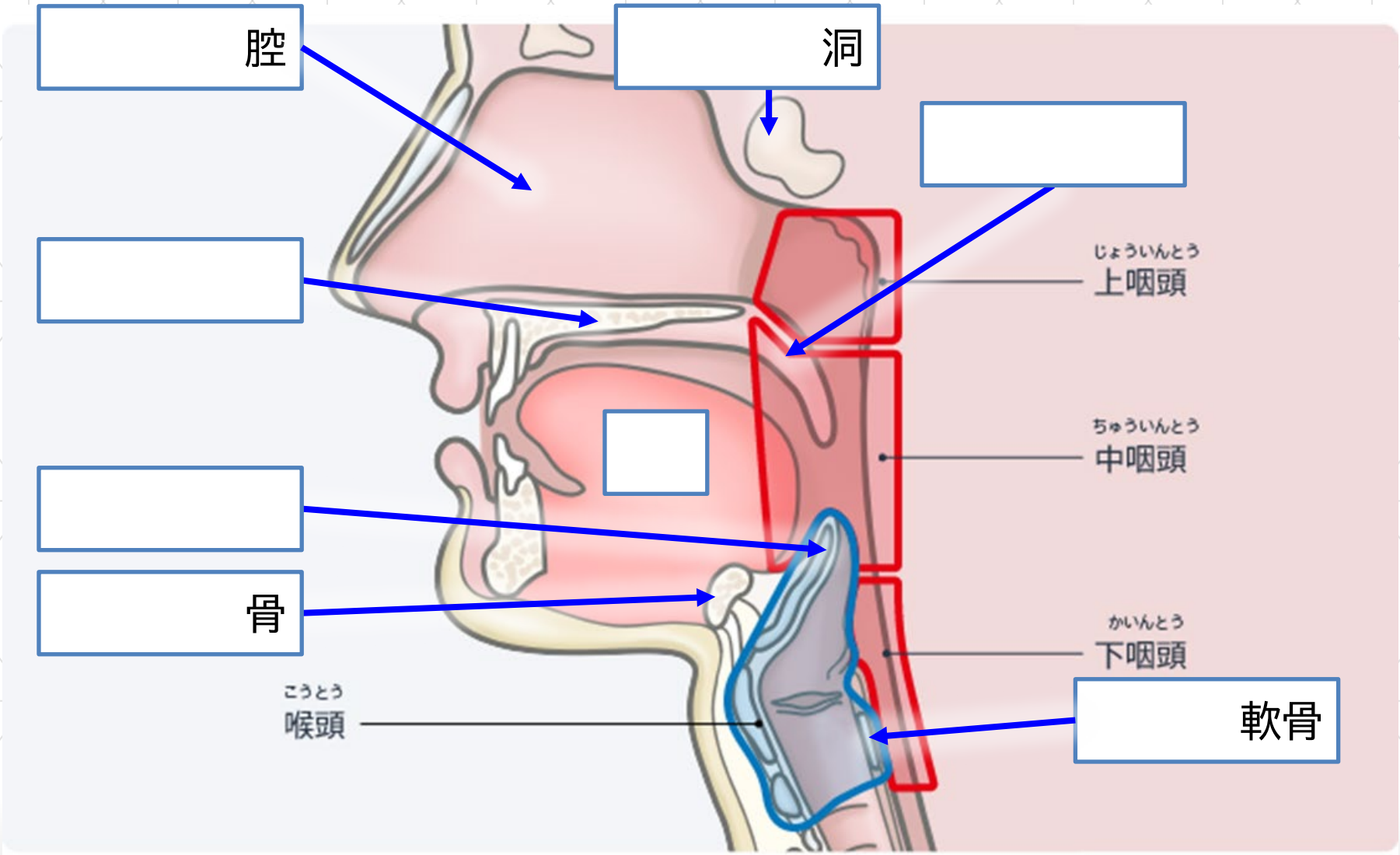

咽頭の解剖

CopyRight© Hiroshi Nishimoto@Saku

咽頭・喉頭の位置関係

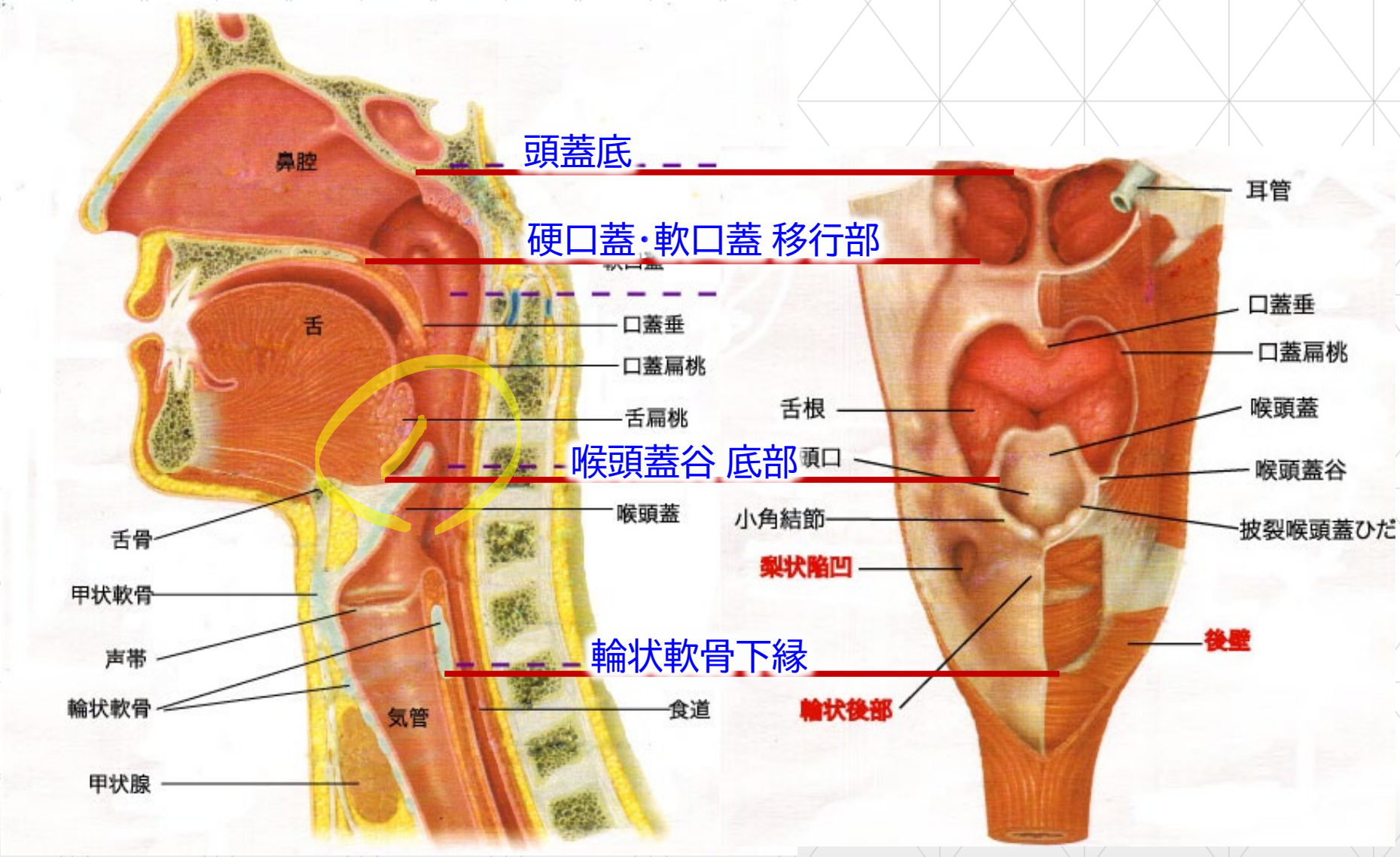

CopyRight© Hiroshi Nishimoto@Saku

咽頭・喉頭の局在コード

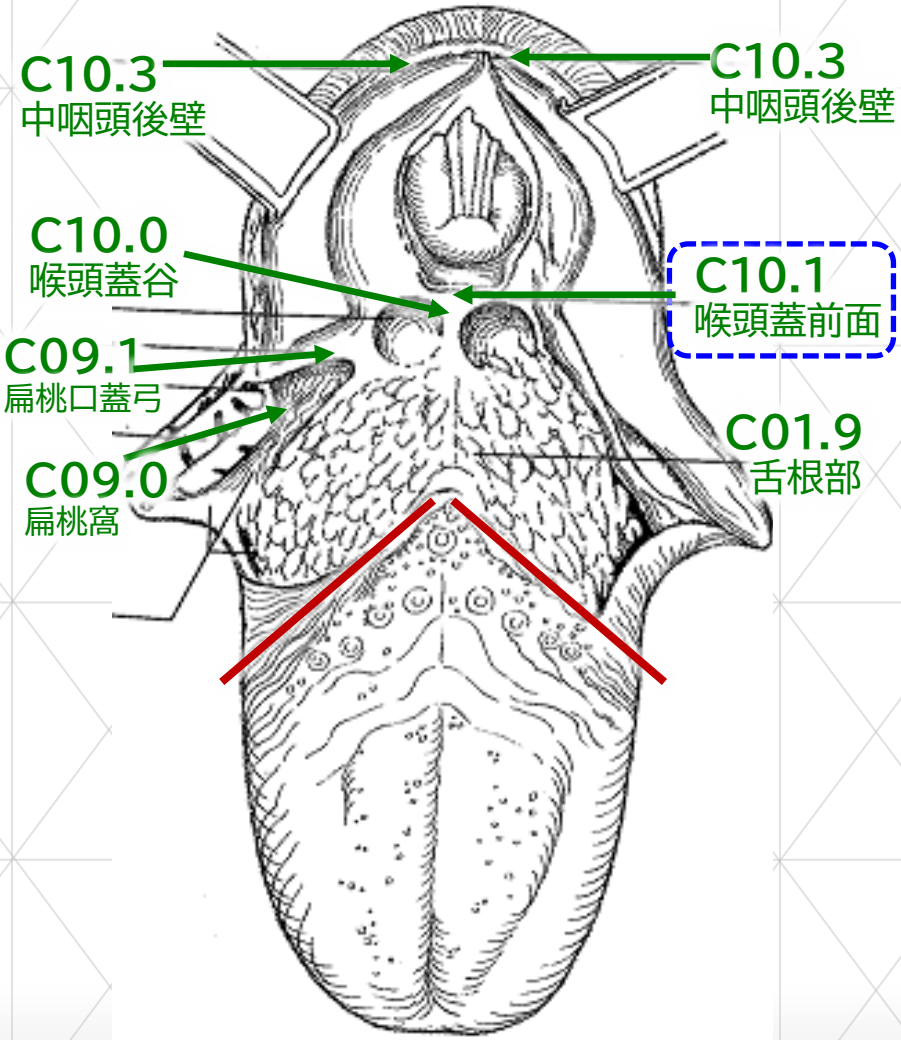

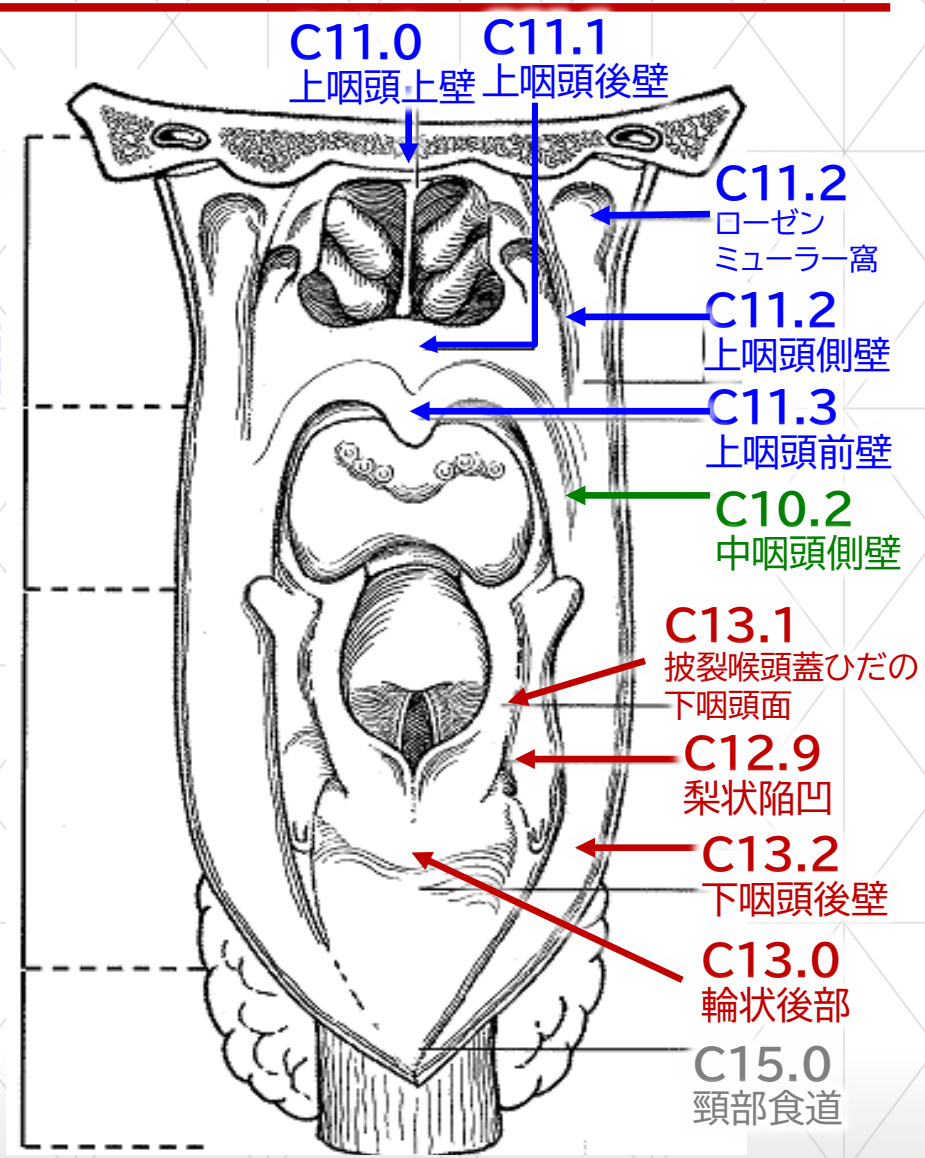

喉頭蓋の上部が取り去られているので注意

CopyRight© Hiroshi Nishimoto@Saku

咽頭のTNM分類で出てくる用語

- 上咽頭
  - 硬口蓋、軟口蓋
  - Rosenmüller窩
  - 傍咽頭間隙
  - 椎前筋
- 中咽頭
  - 内側翼突筋、外側翼突筋
- 下咽頭
  - 甲状軟骨、輪状軟骨
  - 舌骨、甲状腺、食道
  - 頸部正中軟部組織、舌骨下筋群
  - 椎前筋膜
  - 縦隔

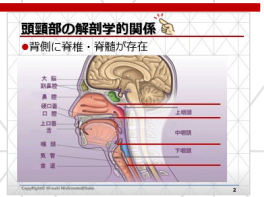

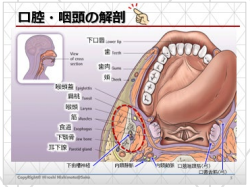

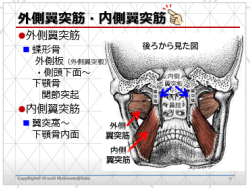

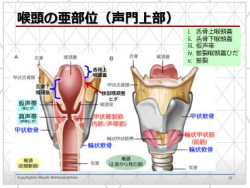

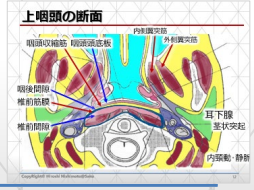

CopyRight© Hiroshi Nishimoto@Saku

咽頭頭底板（Pharyngobasilar Fascia）

- 咽頭粘膜と咽頭収縮筋の間の線維性結合組織
  - 頭蓋底から始まり、硬口蓋・軟口蓋につながる
  - 口蓋挙筋（赤）が咽頭粘膜側から接して走行する

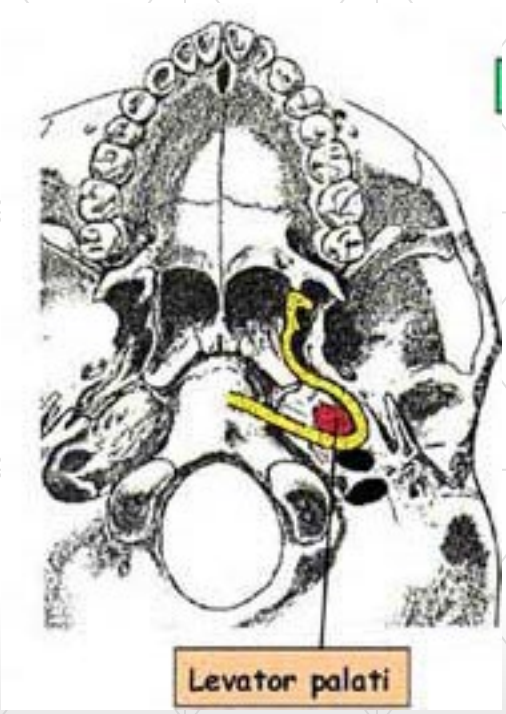

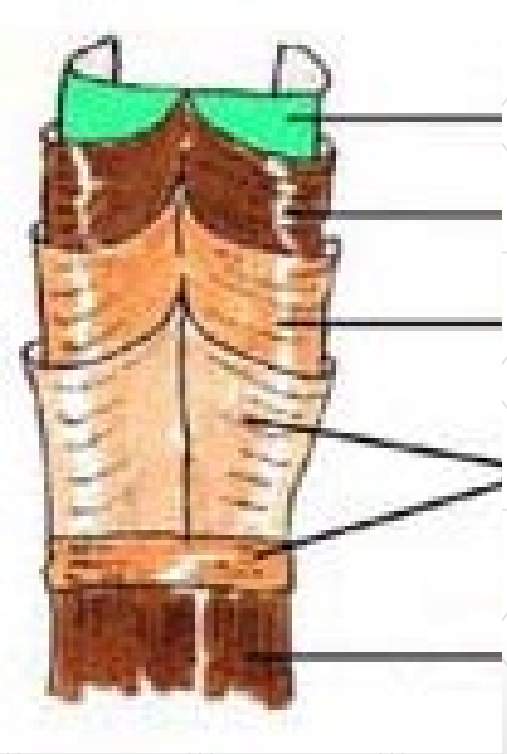

CopyRight© Hiroshi Nishimoto@Saku

咽後間隙（retropharyngeal space）

●頸椎を被う硬い筋膜と
咽頭粘膜の下の
咽頭収縮筋の間にある
軟部組織

- 上は頭蓋底、
  下は縦隔(Th3)まで続き、
  咽頭後リンパ節が存在

- 粘膜
  →咽頭頭底板
  →咽頭収縮筋
  →咽後間隙
  →椎前筋膜

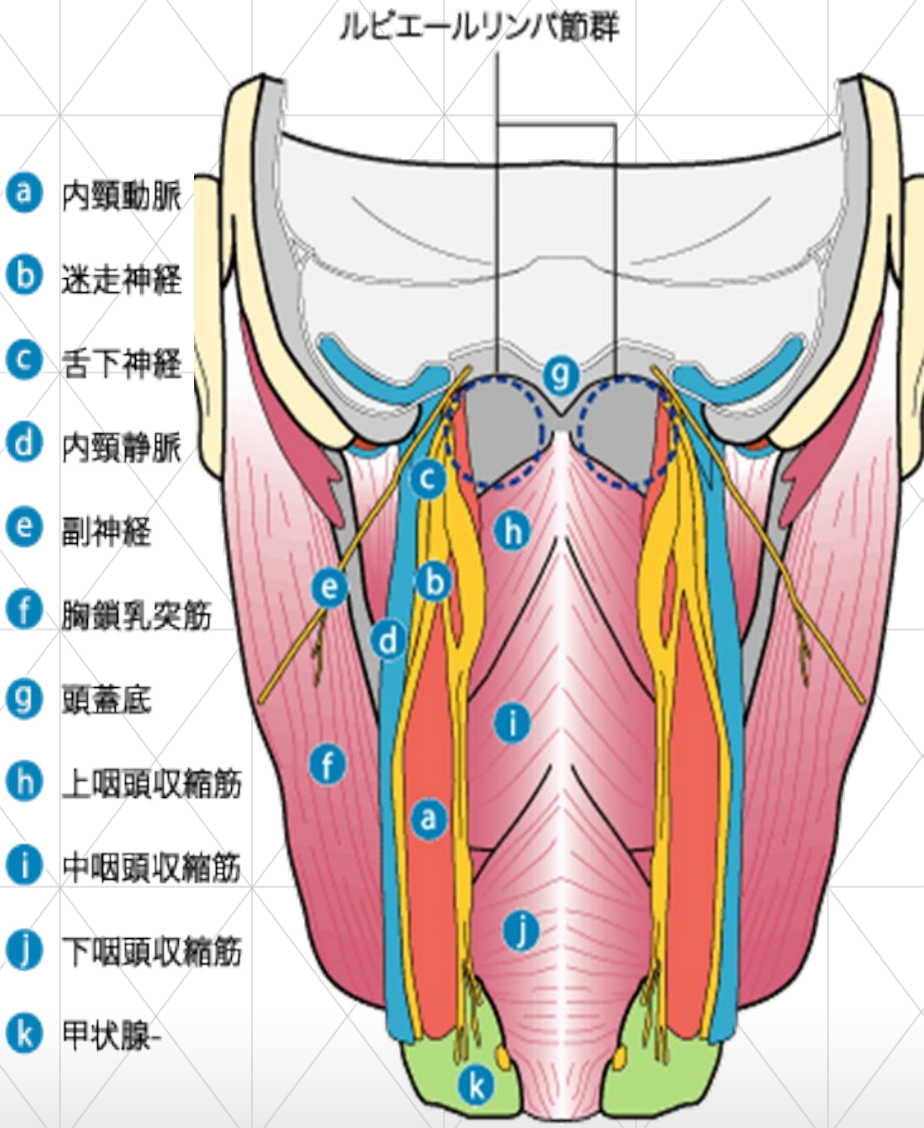

CopyRight© Hiroshi Nishimoto@Saku

傍咽頭間隙（parapharyngeal space）

- 耳下腺と咽頭の間の軟部組織
  血管や神経が多く通っており、リンパ節も存在
- 傍咽頭間隙発生の腫瘍の多くは、肉腫系
- 上皮性は、耳下腺癌または上～下咽頭癌

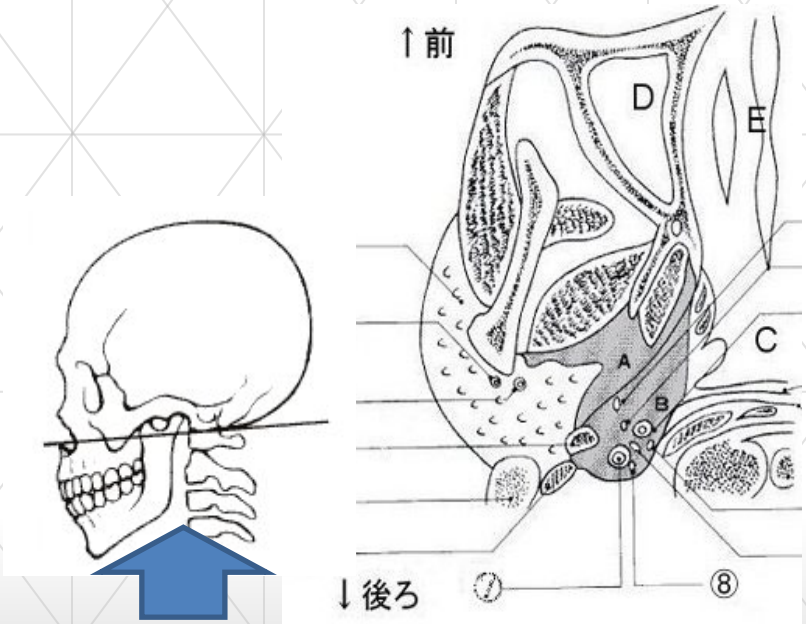

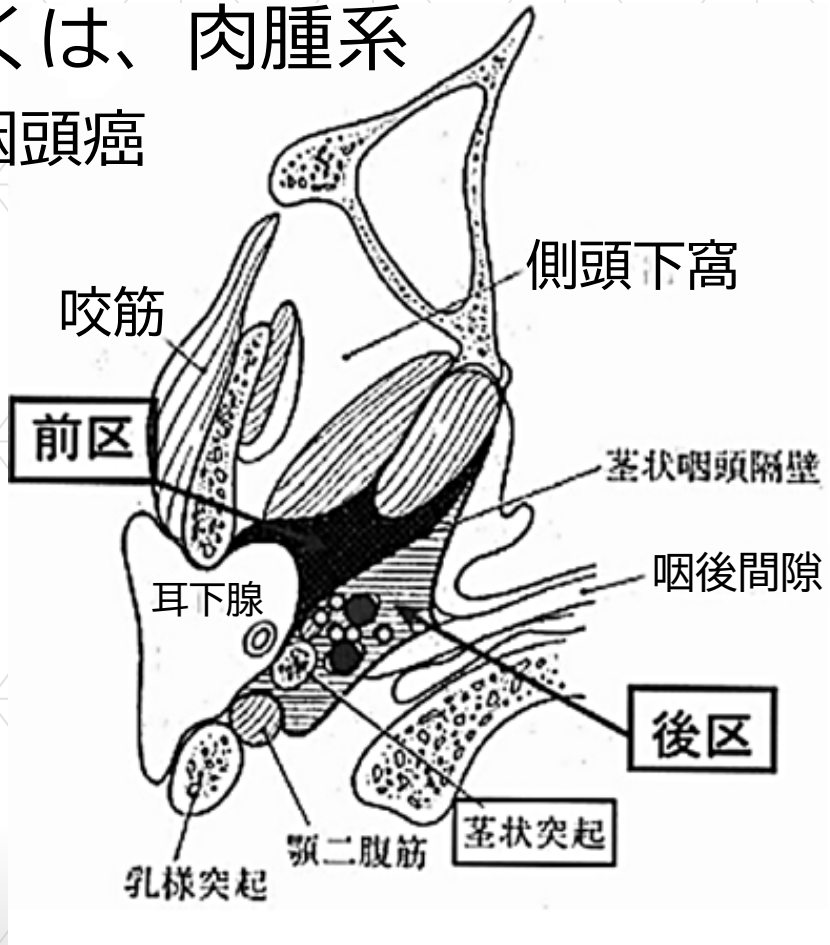

CopyRight© Hiroshi Nishimoto@Saku

上咽頭の断面

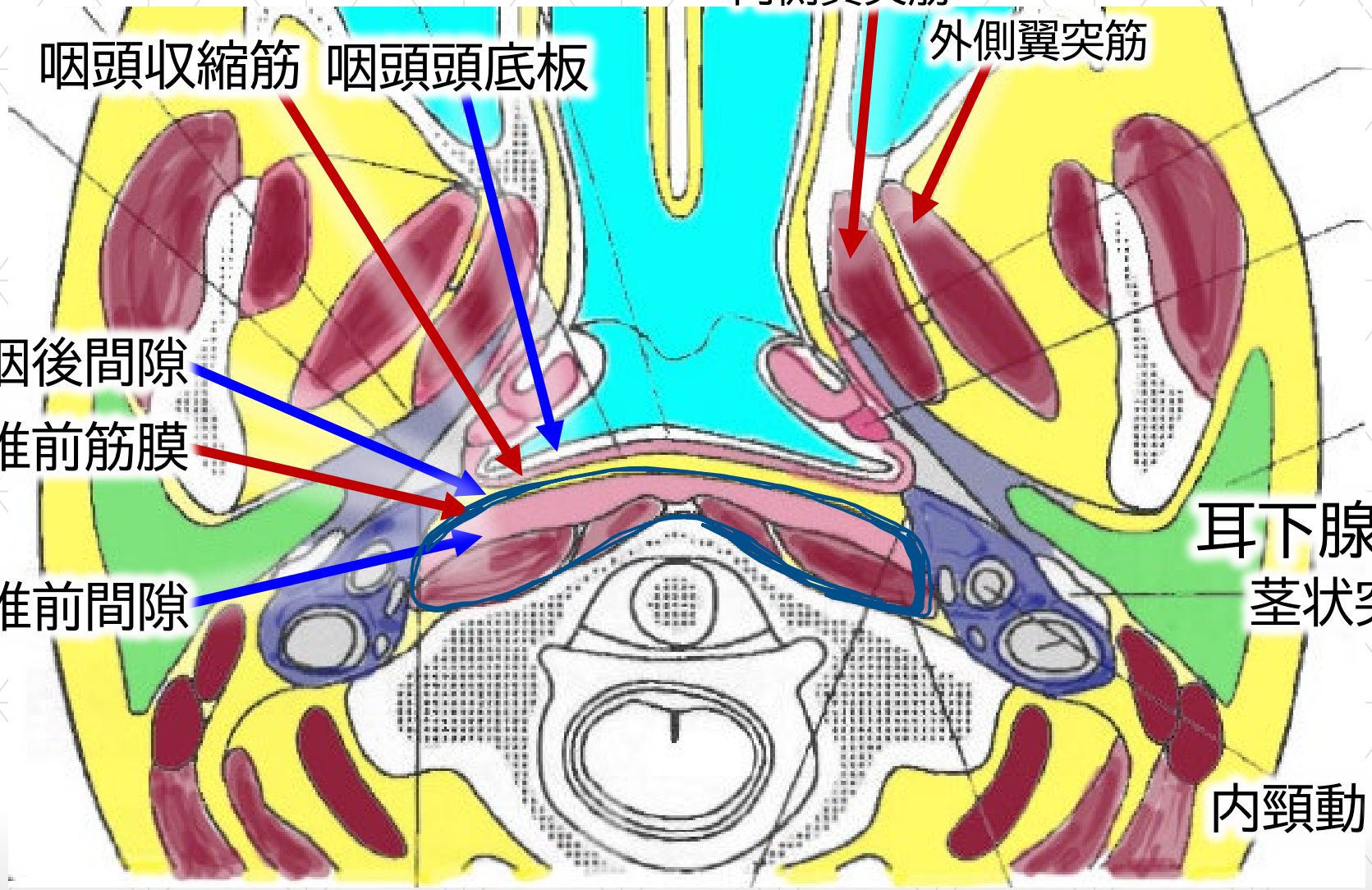

CopyRight© Hiroshi Nishimoto@Saku

咽頭後部の筋膜

- 線維性の膜が筋膜
  （英語ではFascia）

必ずしも 筋肉表面のものではない

咽頭頭底板は 頭蓋底に付着
咽頭収縮筋の収縮を粘膜に伝える

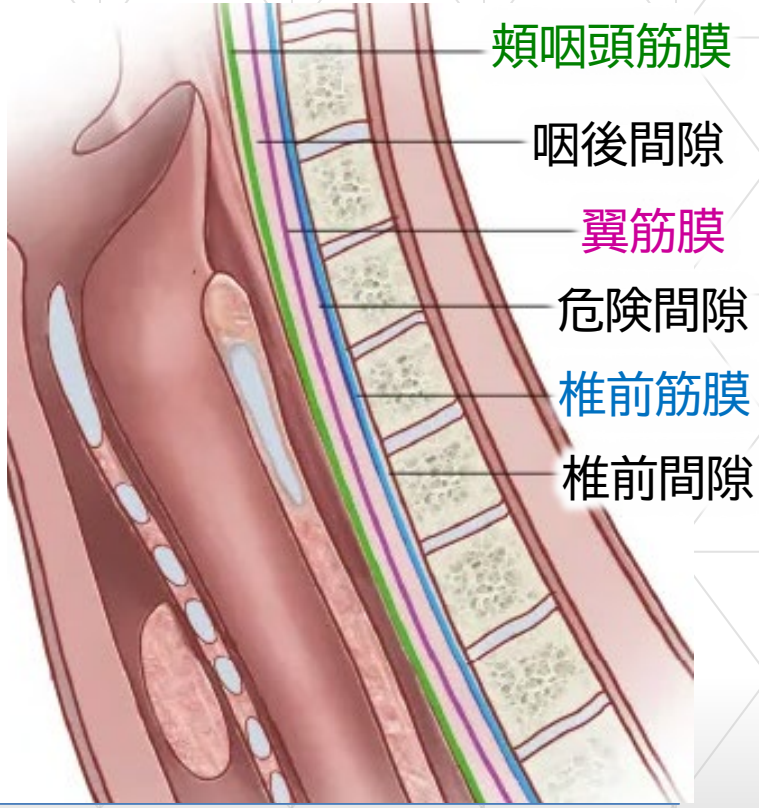

CopyRight© Hiroshi Nishimoto@Saku

Danger Space（危険間隙）

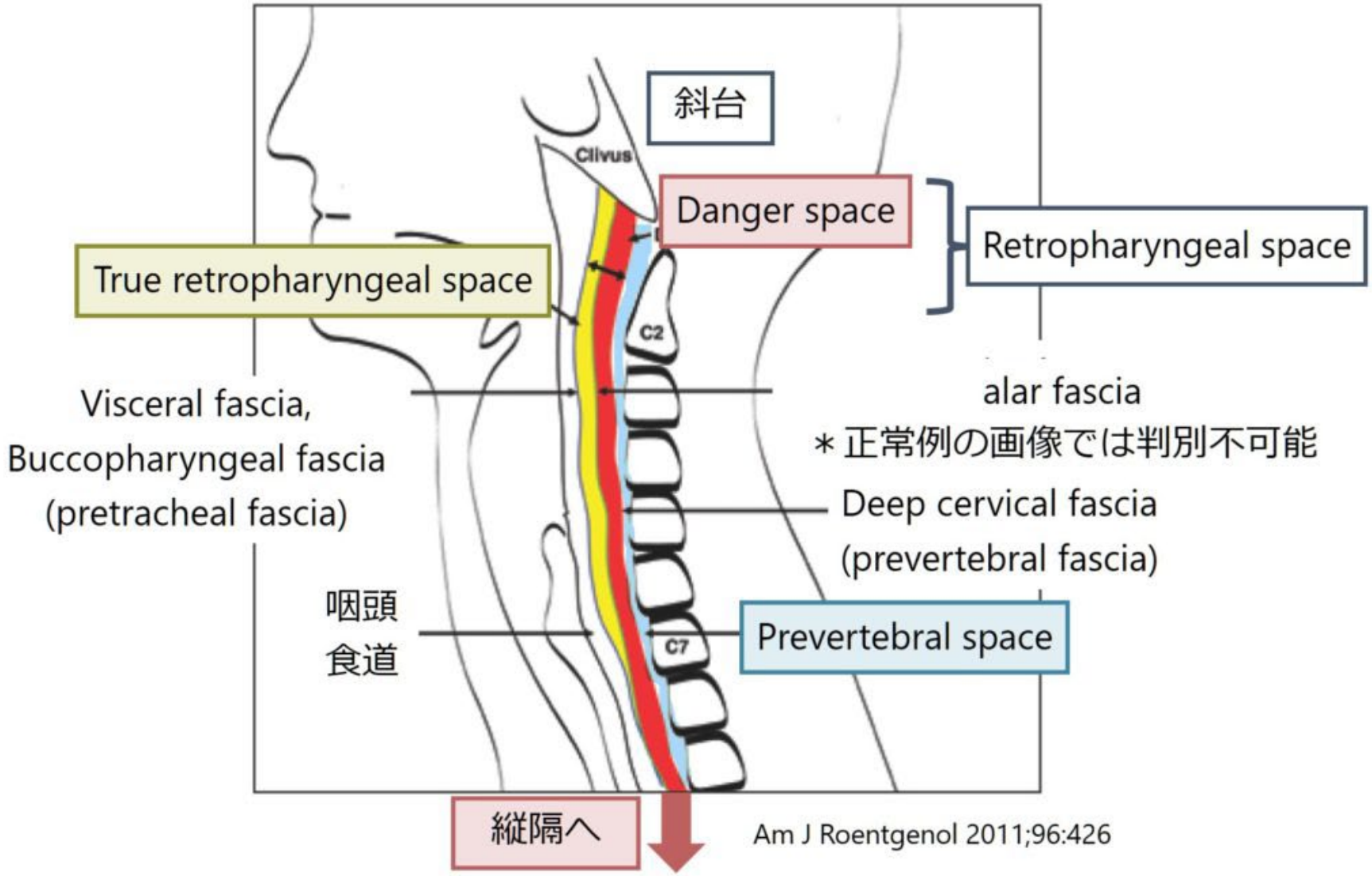

Am J Roentgenol 2011;96:426

CopyRight© Hiroshi Nishimoto@Saku

椎前筋

- 頸椎前面に
  左右対称に配置する
  頸部の深層筋
  - 前頭直筋
  - 頭長筋
  - 頸長筋
  - 外側頭直筋

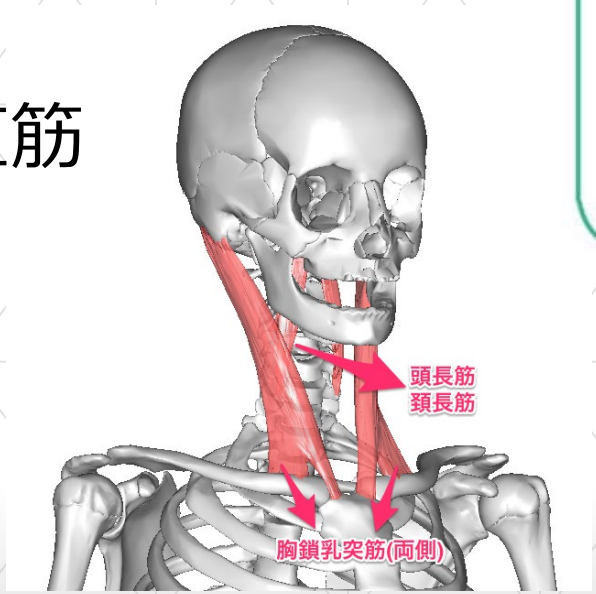

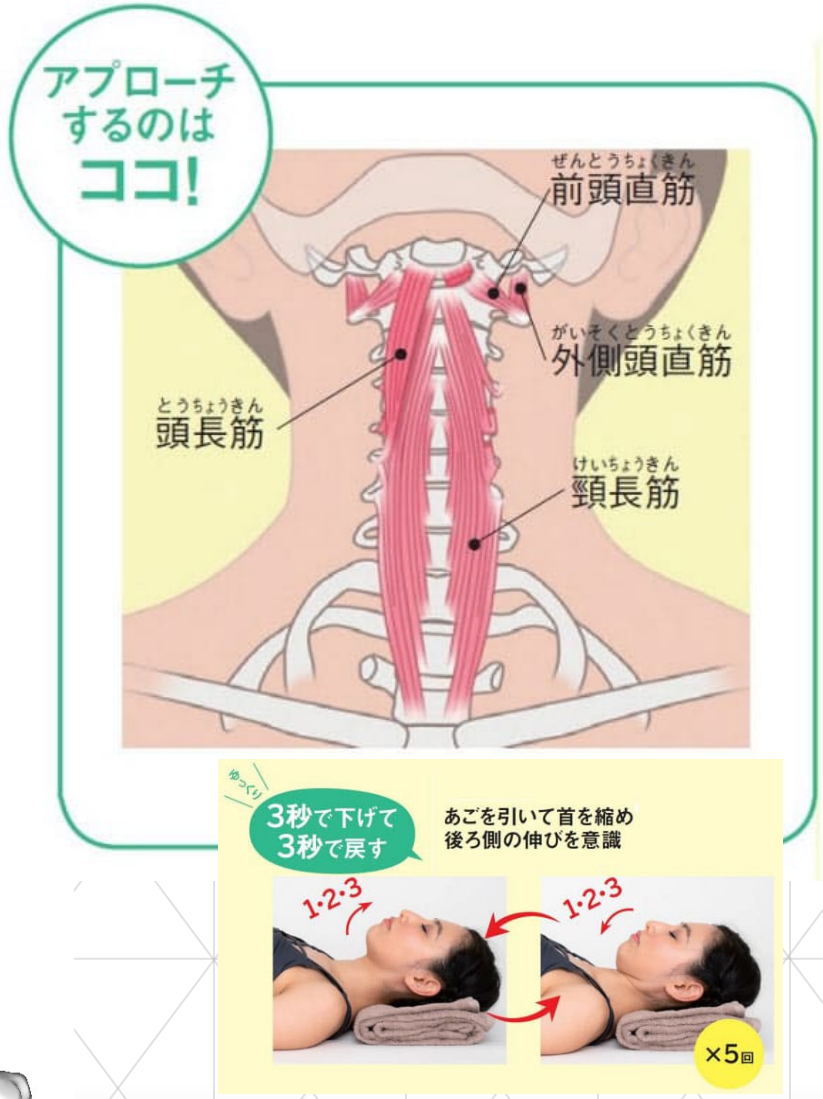

CopyRight© Hiroshi Nishimoto@Saku

咽頭後部の名称

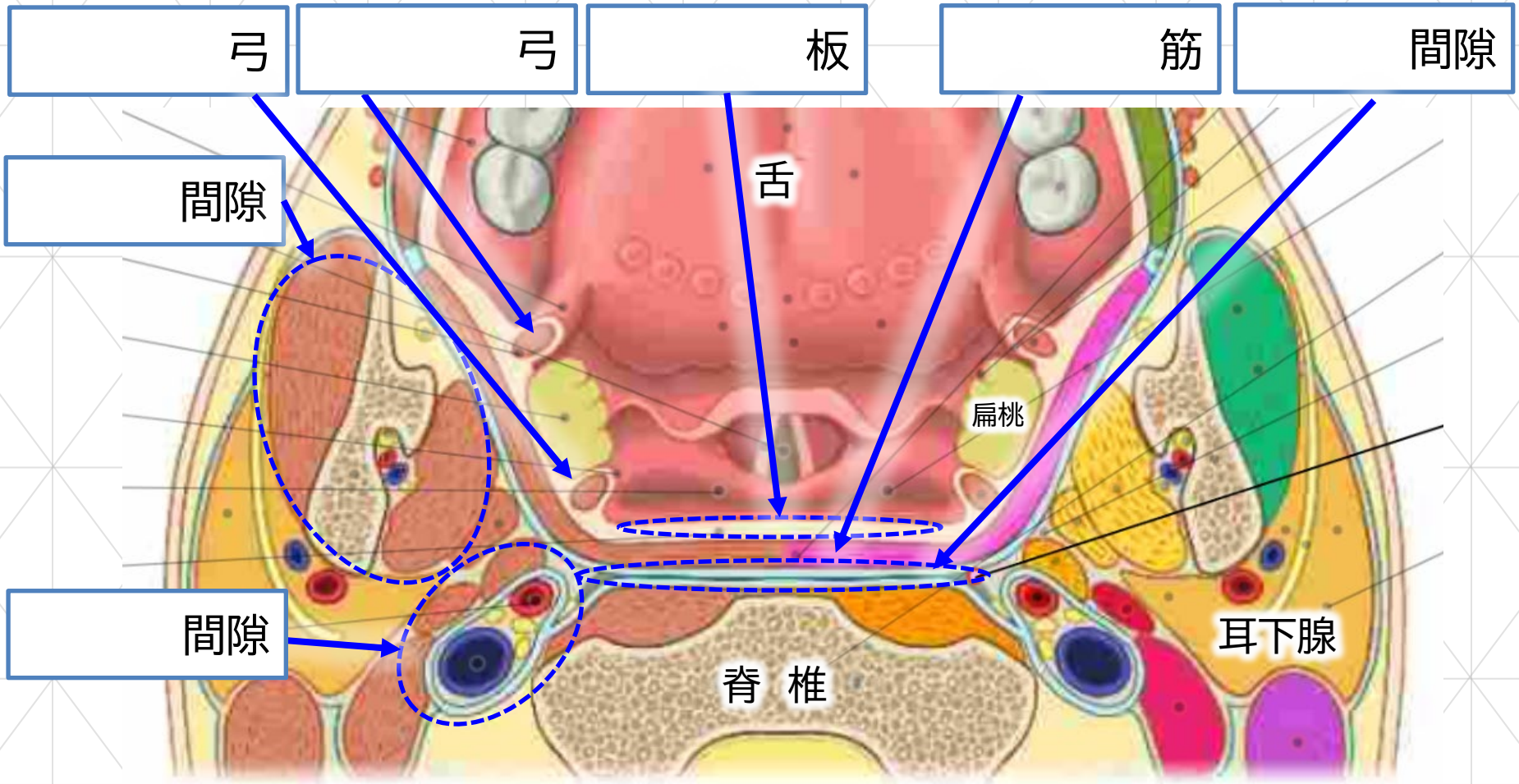

CopyRight© Hiroshi Nishimoto@Saku

外側翼突筋・内側翼突筋

- 外側翼突筋
  - 蝶形骨
    外側板（外側翼突板）
    ・側頭下面～
    下顎骨
    関節突起
- 内側翼突筋
  - 翼突窩～
    下顎骨内面

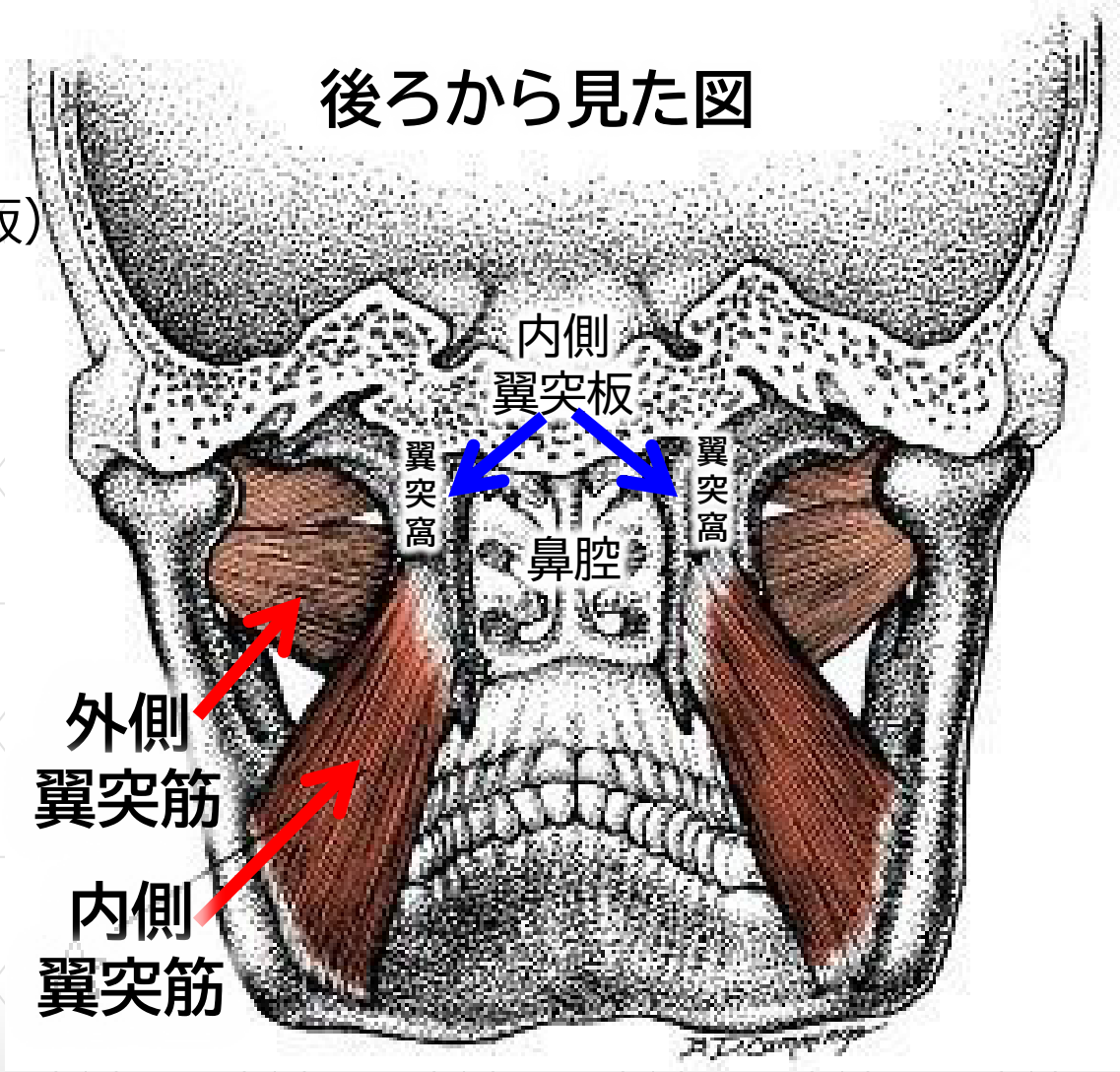

CopyRight© Hiroshi Nishimoto@Saku

咽頭後部からみた咽頭・喉頭 1

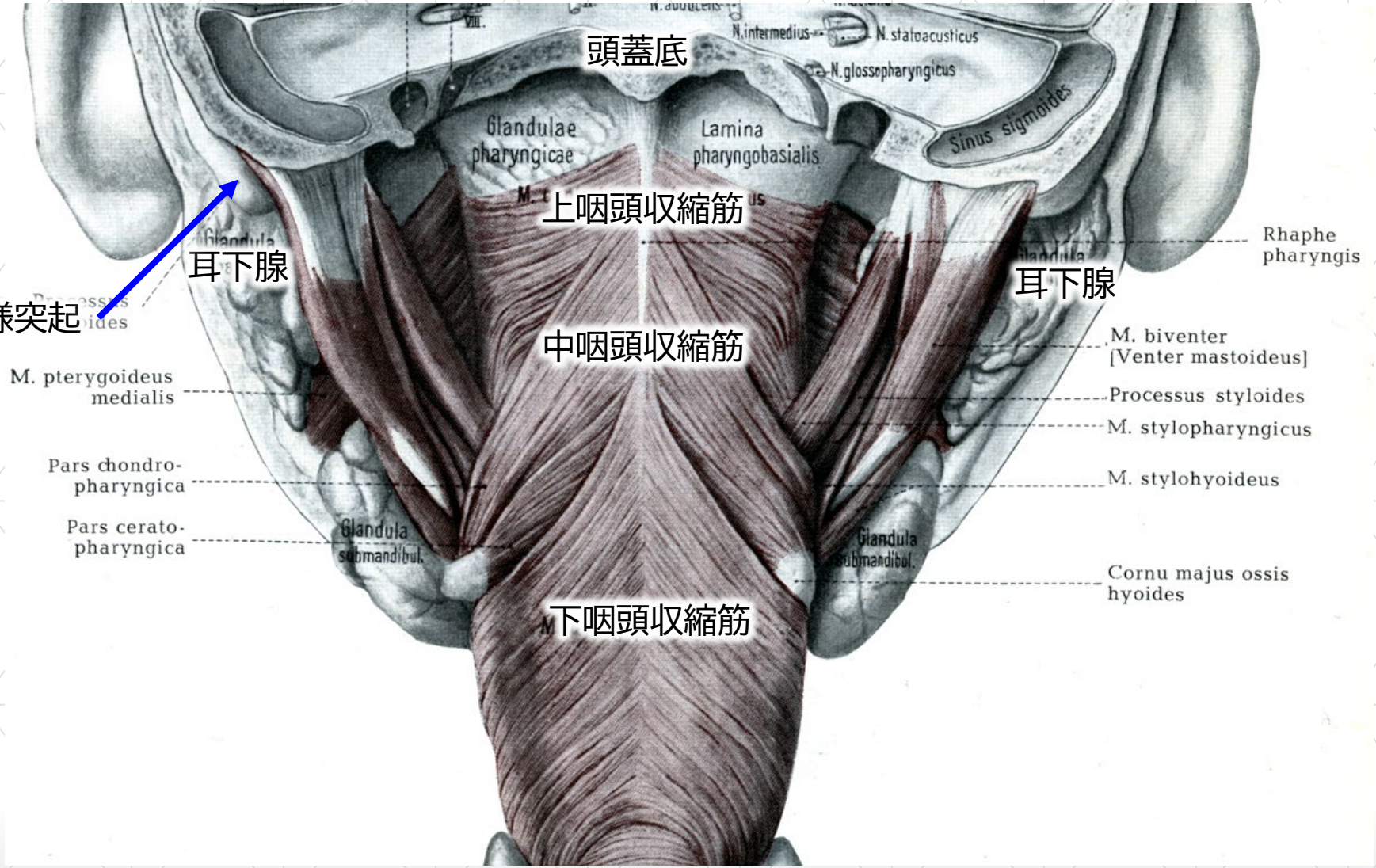

CopyRight© Hiroshi Nishimoto@Saku

咽頭後部からみた咽頭・喉頭２

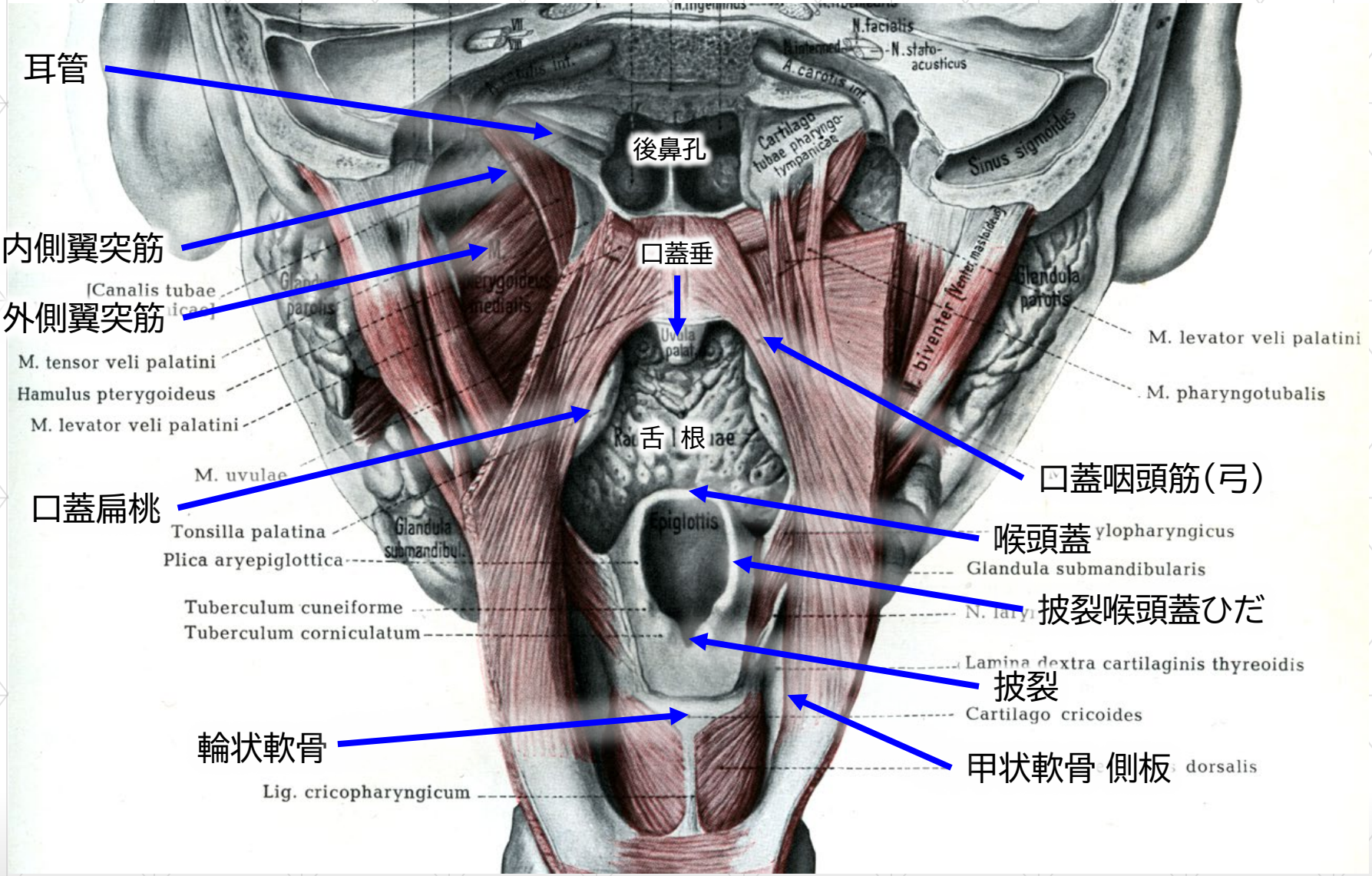

咽頭後部からみた咽頭・喉頭３

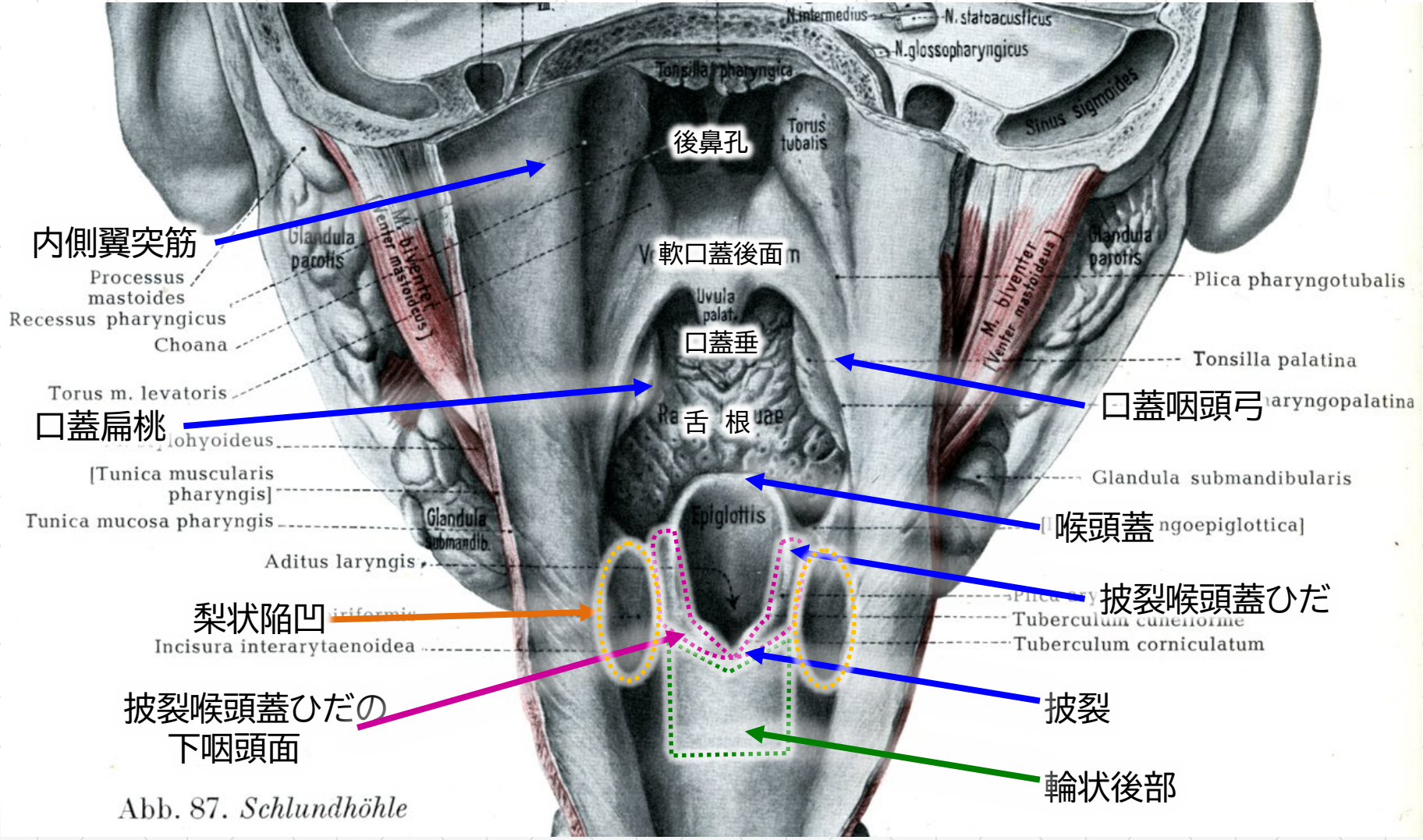

喉頭周囲の構造

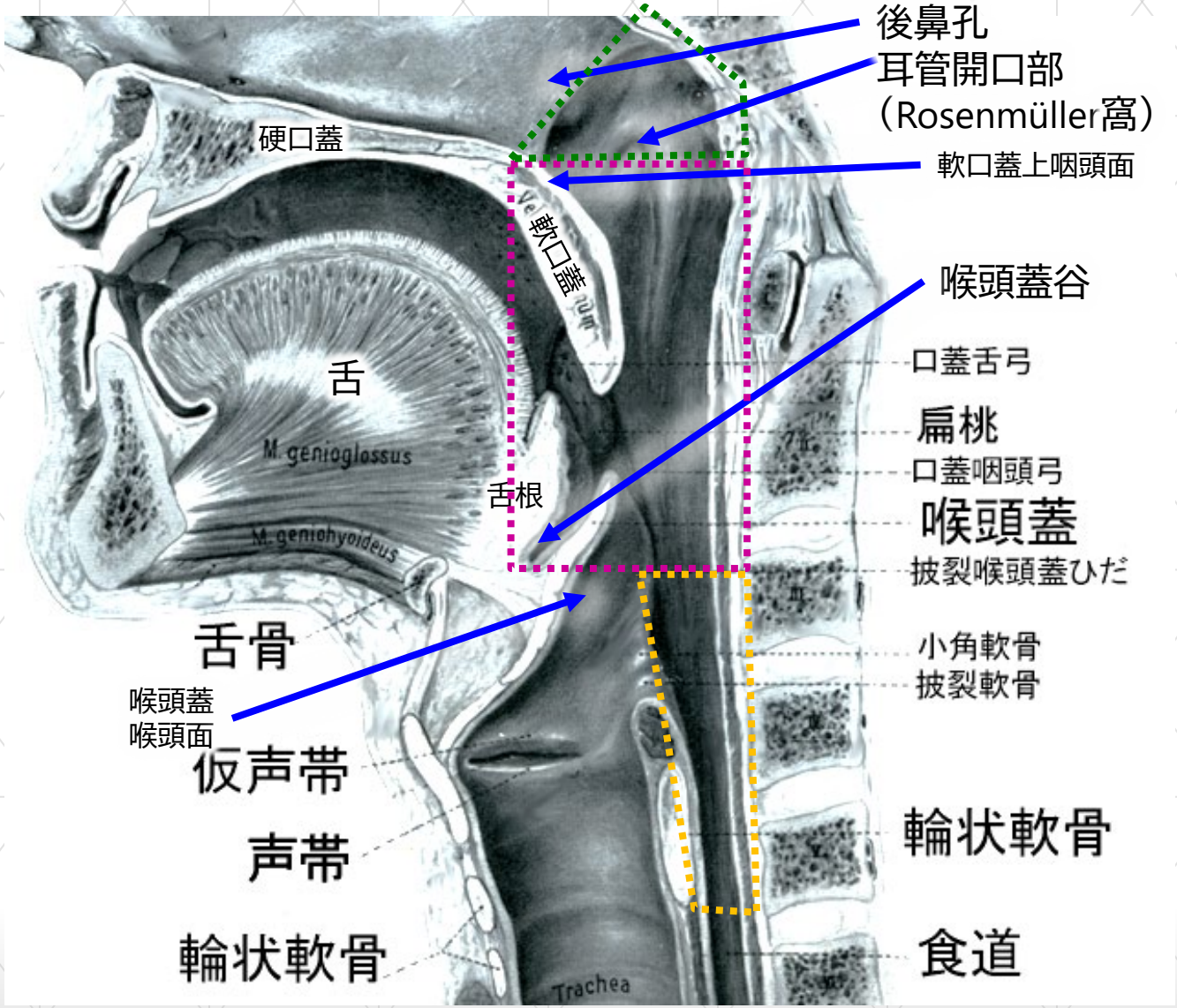

CopyRight© Hiroshi Nishimoto@Saku

喉頭の亜部位（声門上部）

i. 舌骨上喉頭蓋
ii. 舌骨下喉頭蓋
iii. 仮声帯
iv. 披裂喉頭蓋ひだ
v. 披裂

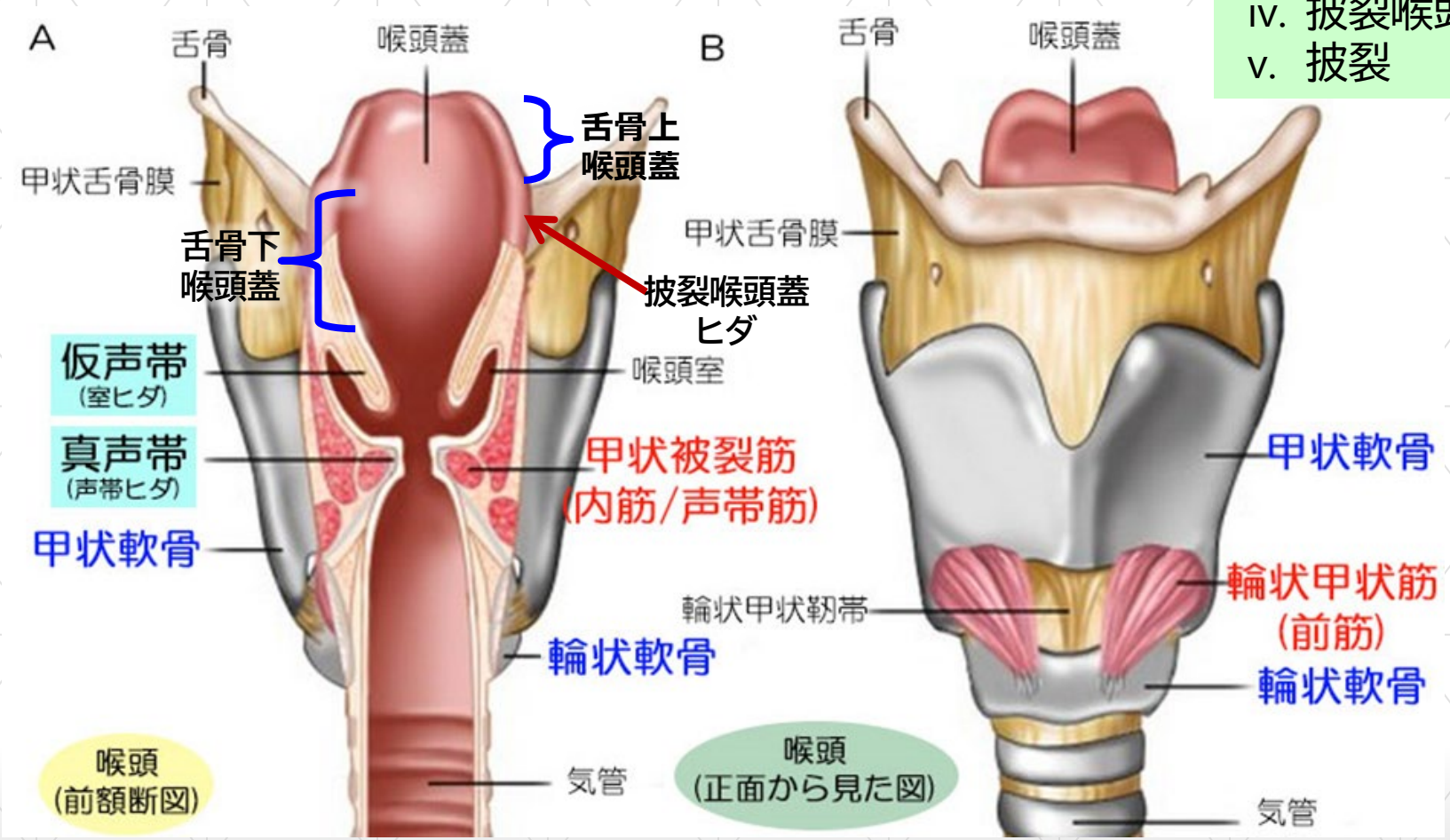

CopyRight© Hiroshi Nishimoto@Saku

頸部の筋肉

- 舌骨下筋群
  - 胸骨舌骨筋
  - 肩甲舌骨筋
  - 胸骨甲状筋
  - 甲状舌骨筋
  - 甲状腺挙筋

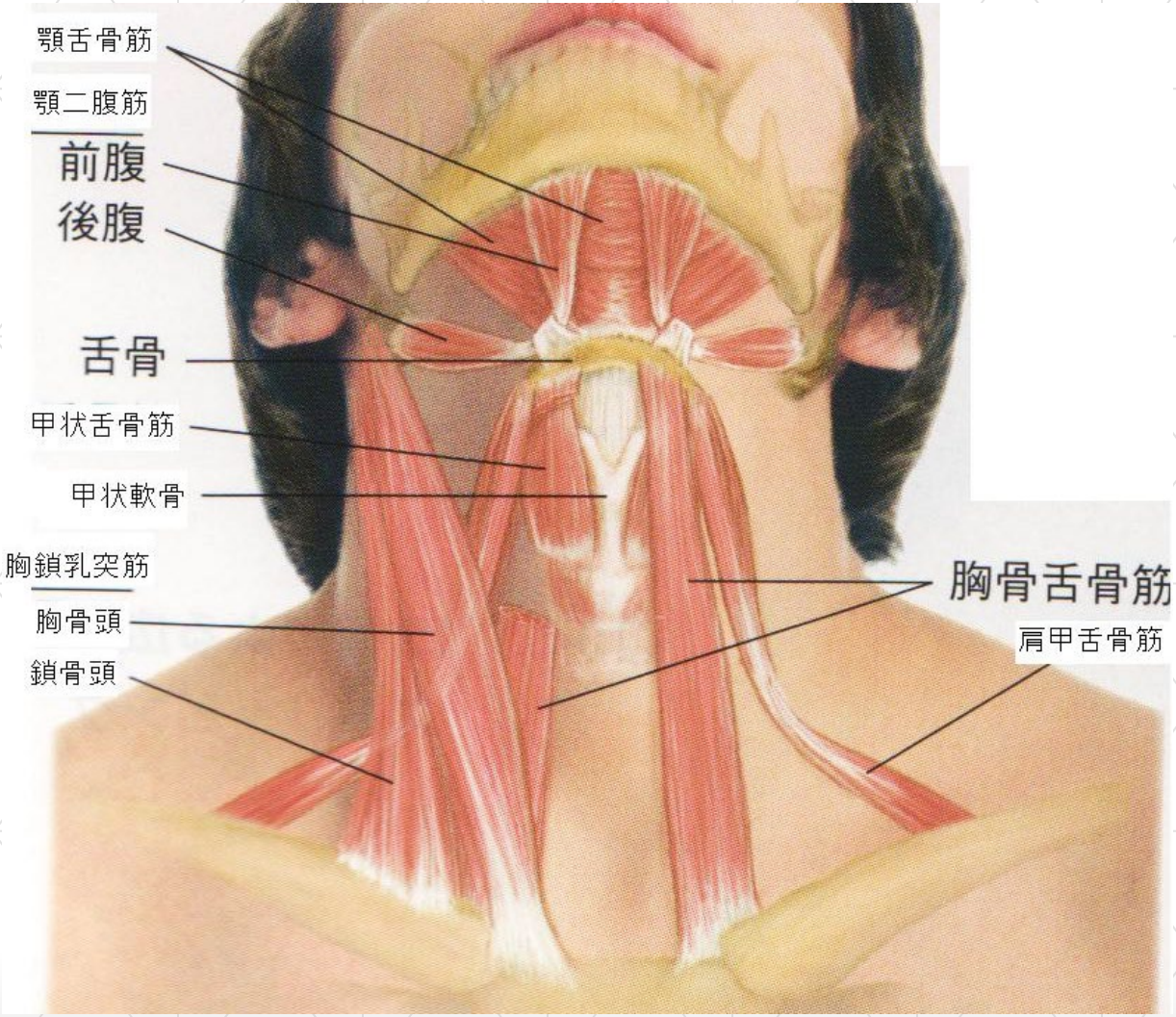

CopyRight© Hiroshi Nishimoto@Saku

舌根部の局在分類

- 舌根部（舌の後3分の1） C01.9
- 喉頭蓋谷 C10.0

} 中咽頭

- **喉頭蓋の前面（舌面） C10.1**

喉　頭

■ **喉頭蓋舌面は**
舌骨上喉頭蓋の前面
（喉頭の一部）

■ **喉頭蓋喉頭面は**
舌骨上喉頭蓋の後面
舌骨下喉頭蓋の後面
（喉頭の一部）

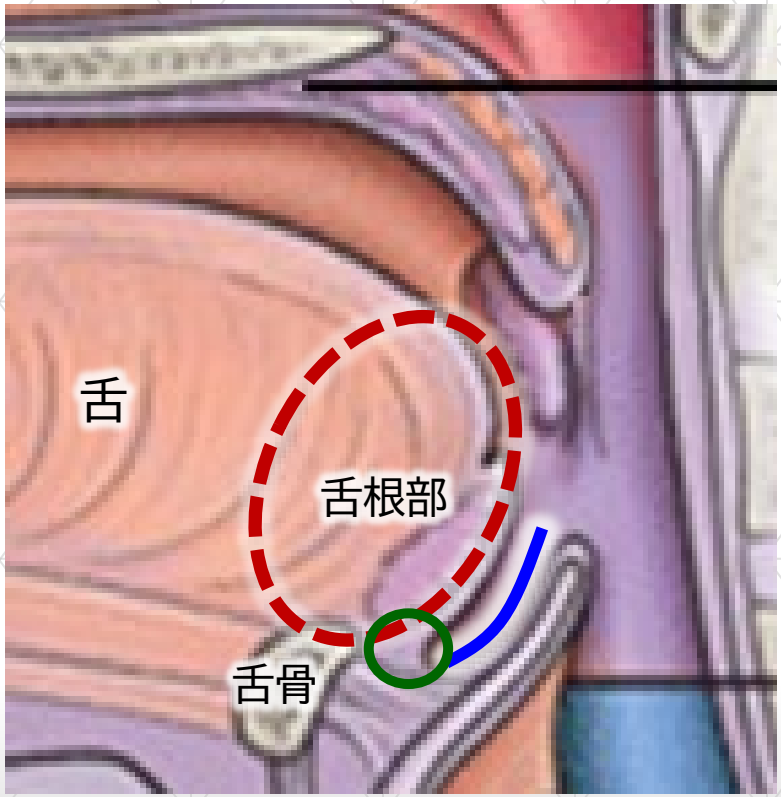

CopyRight© Hiroshi Nishimoto@Saku

咽頭の後面

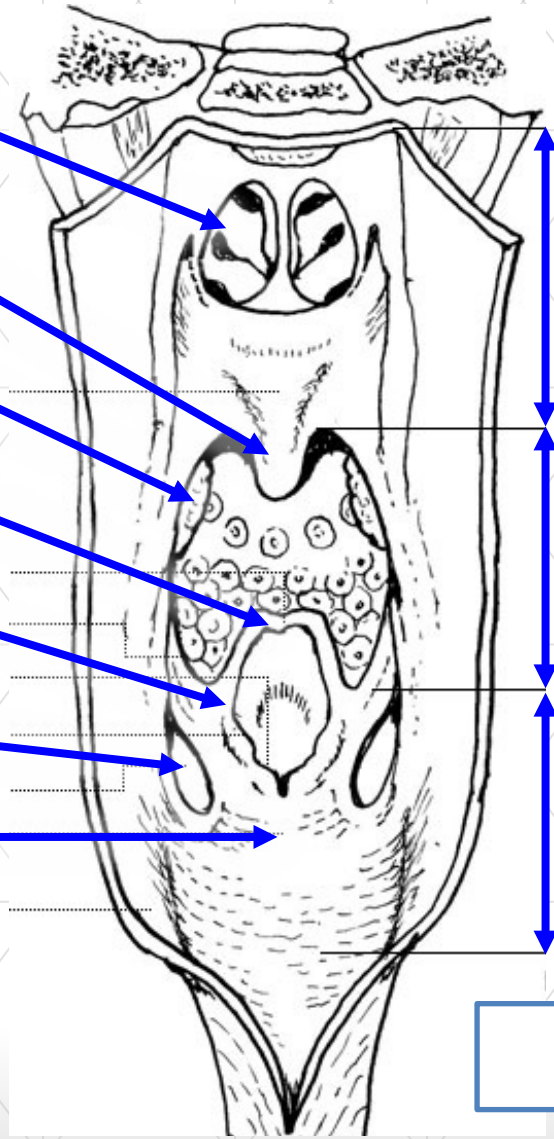

CopyRight© Hiroshi Nishimoto@Saku

頸部リンパ節の解剖

領域リンパ節（取扱い規約第6版補訂版）

1）頸部リンパ節（○は右下図の番号）

（1）オトガイ下リンパ節（①）

（2）顎下リンパ節（②）

（3）前頸部リンパ節（③）

a）前頸静脈リンパ節

b）その他（喉頭前、甲状腺前、気管前、気管傍、咽頭周囲）

（4）側頸リンパ節

a）浅頸リンパ節

b）内深頸リンパ節

・上内深頸（④）、中内深頸（⑤）、

・下内深頸（⑥）

c）外深頸リンパ節

・鎖骨上窩リンパ節（⑦）

・副神経リンパ節（⑧）

2）その他のリンパ節

（1）耳下腺リンパ節

耳介前、耳下、耳下腺内

鎖骨上リンパ節を含む
頸部より上のリンパ節
（耳下腺リンパ節や咽頭後リンパ節を含む）

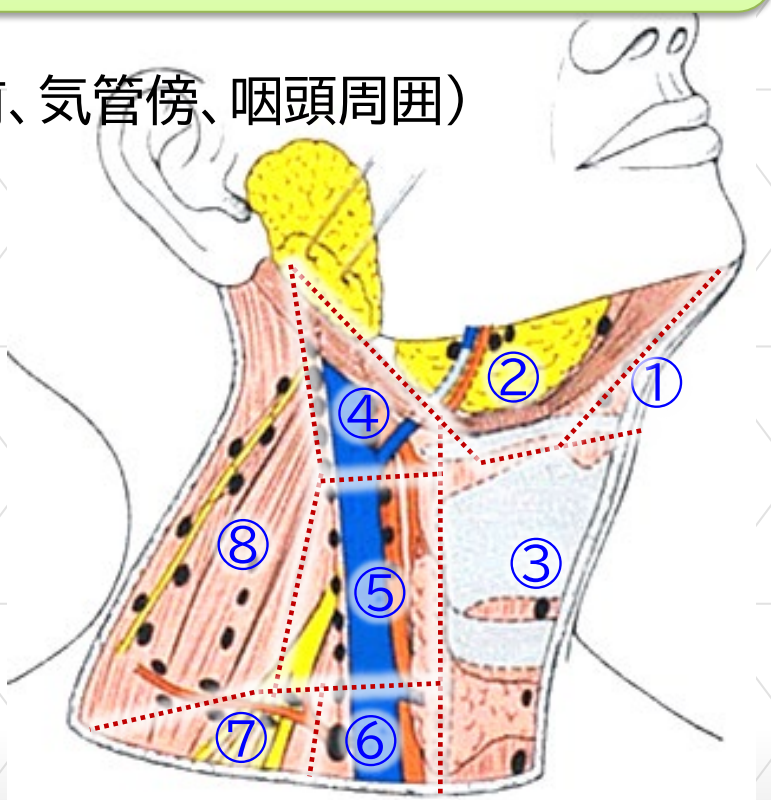

頸部リンパ節（浅頸リンパ節を除く）

CopyRight© Hiroshi Nishimoto@Saku

UICCの頸部リンパ節領域

ＩＡ　オトガイ下領域

ＩＢ　顎下領域

ⅡＡ　上部頸静脈領域（前）

ⅡＢ　上部頸静脈領域（後）

Ⅲ　中部頸静脈領域

Ⅳ　下部頸静脈領域

ＶＡ　後部三角領域（上）

ＶＢ　後部三角領域（下）

Ⅵ　中央・前部領域

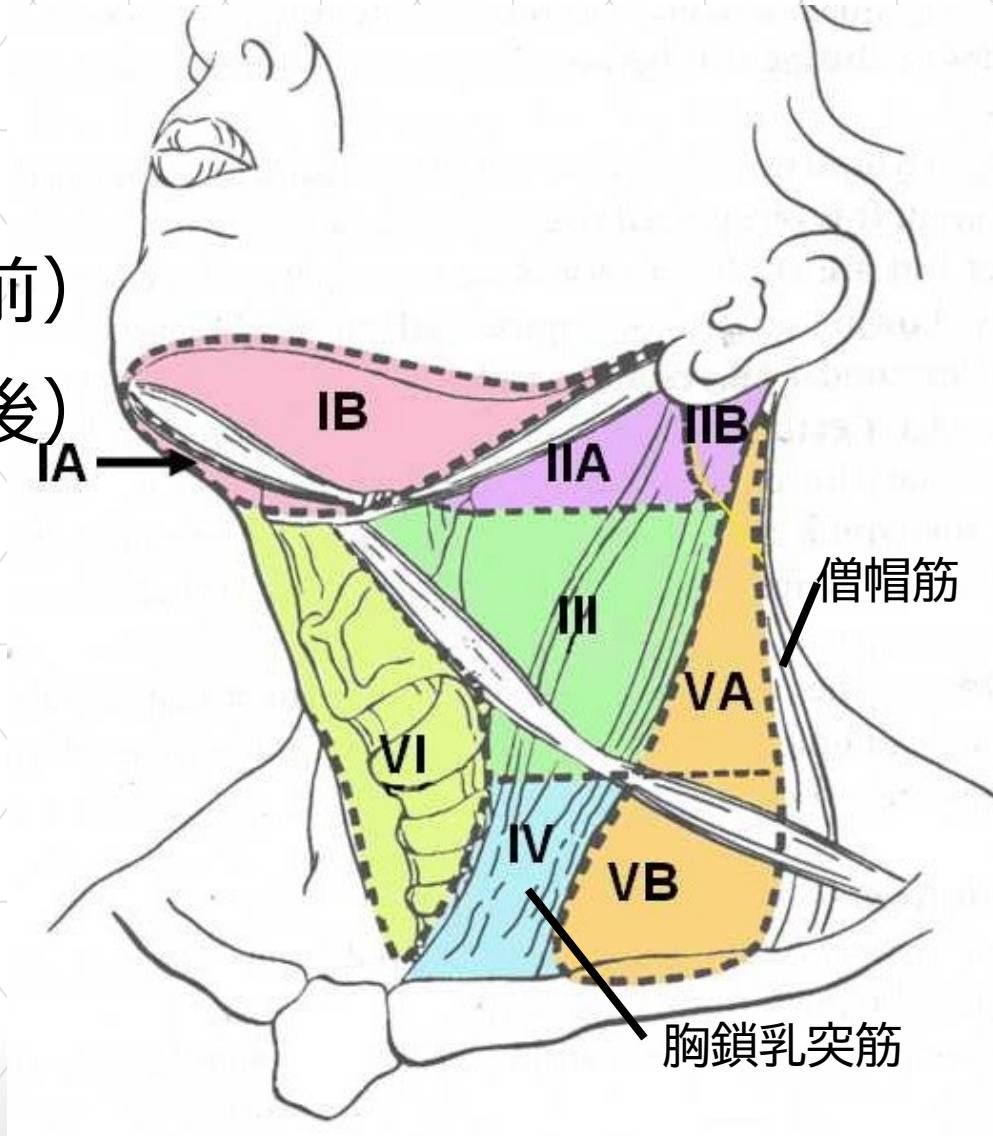

CopyRight© Hiroshi Nishimoto@Saku