
臨床・病理
乳癌取扱い規約
General Rules for Clinical and Pathological Recording of Breast Cancer
第18版
2018年5月
日本乳癌学会 編
May 2018（The 18th Edition）
Japanese Breast Cancer Society
2018/5
金原出版株式会社


乳癌
診療ガイドライン
1 治療編 2022年版
The Japanese Breast Cancer Society Clinical Practice Guidelines for Breast Cancer 2022
日本乳癌学会
Japanese Breast Cancer Society
編
2022/5
金原出版株式会社


乳癌
診療ガイドライン
2 疫学・診断編 2022年版
The Japanese Breast Cancer Society Clinical Practice Guidelines for Breast Cancer 2022
日本乳癌学会
Japanese Breast Cancer Society
編
2022/5
金原出版株式会社

遺伝性乳癌卵巣癌
(HBOC)診療ガイドライン
2021年版
Guidelines for Diagnosis and Treatment of Hereditary Breast and Ovarian Cancer 2021
JOHBOC
日本遺伝性乳癌卵巣癌総合診療制度機構
Japanese Organization of Hereditary Breast and Ovarian Cancer
編
2021/7
金原出版株式会社

乳がんの病期分類

局在（部位）と亜部位

右乳房

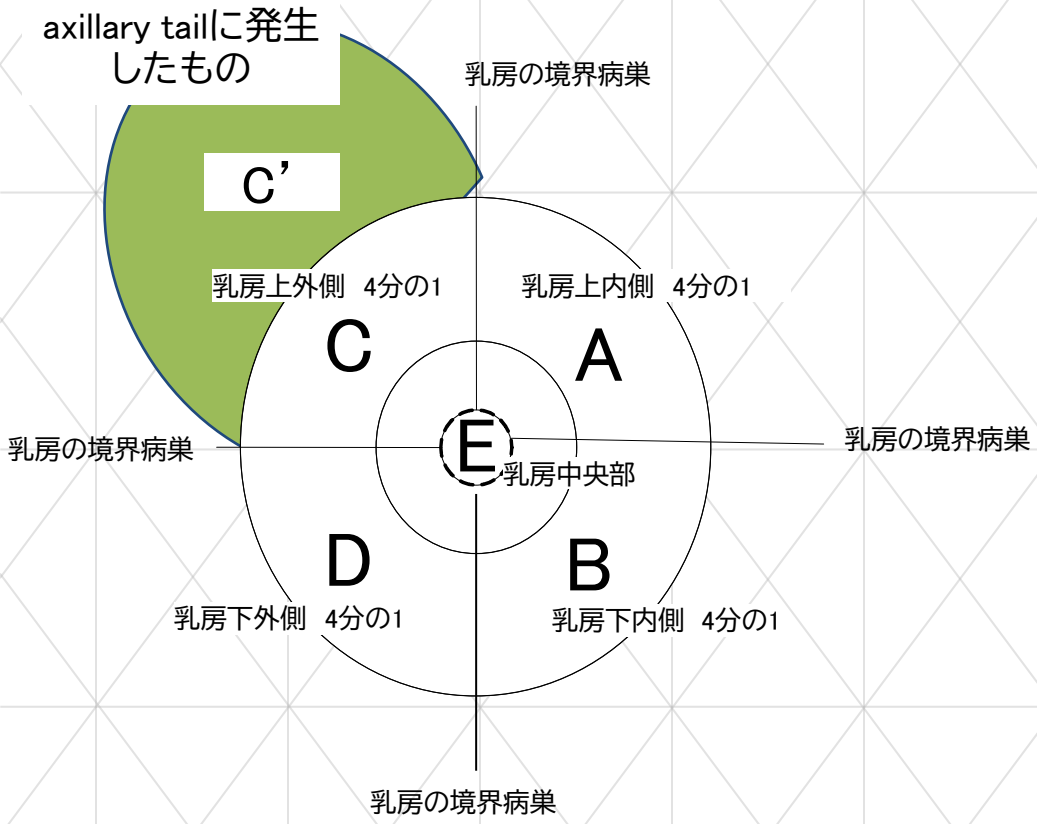

左乳房

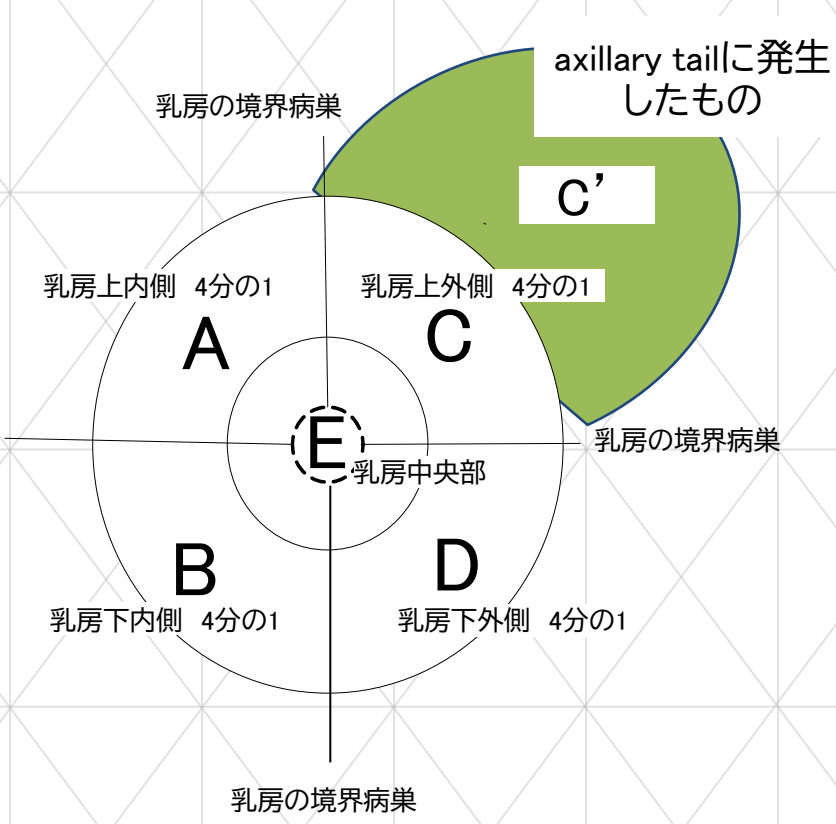

CopyRight© Hiroshi Nishimoto@Saku

原発部位とICD-O-3局在コード

ICD-O-3 局在コード	取扱い規約の 部位表現	診療情報所見
C50.0		乳頭および乳輪
C50.1	E（乳輪部）	乳房中央部
C50.2	A（乳房内上部）	乳房上内側4分の1
C50.3	B（乳房内下部）	乳房下内側4分の1
C50.4	C（乳房外上部）	乳房上外側4分の1
C50.5	D（乳房外下部）	乳房下外側4分の1
C50.6	C'（乳房の腋窩尾部）	乳房腋窩尾部 乳腺の尾部,NOS
C50.8	AB, AC・・等 「2つ以上の領域にまたがり、主占拠部位を決定できる情報がない場合」 ※取扱い規約の記載方法に従っているかを確認する。	乳房の境界部病巣 外側乳房 上部乳房 内側乳房 下部乳房 乳房正中線部
C50.9		乳房,NOS 乳腺

CopyRight© Hiroshi Nishimoto@Saku

形態コード（組織型）《乳腺》

その1

規約
第18版
2018

部位別
TEXT
23/06

病理組織名（日本語）	英語表記	形態コード
非浸潤癌	Noninvasive carcinoma	
非浸潤性乳管癌	Ductal carcinoma in situ	8500/2
非浸潤性小葉癌	Lobular carcinoma in situ	8520/2
被包型乳頭癌	Encapsulated papillary carcinoma	8504/2
乳房Paget病、上皮内	Paget’s Disease, mammary、in situ	8540/2
浸潤癌	Invasive carcinoma	
浸潤性乳管癌	Invasive ductal carcinoma	8500/3
腺管形成型	Tubule forming type	8500/31
充実型	Solid type	8500/32
硬性型	Scirrhous type	8500/33
その他の型	Other type	8500/39
特殊型	Special types	
浸潤性小葉癌	Invasive lobular carcinoma	8520/3
管状癌	Tubular carcinoma	8211/3
篩状癌	Invasive cribriform carcinoma	8201/3
粘液癌	Mucinous carcinoma	8480/3
髄様癌	Medullary carcinoma	8510/3
アポクリン癌	Apocrine carcinoma	8401/3

形態コード（組織型）《乳腺》

その2

規約
第18版
2018

部位別
TEXT
23/06

病理組織名（日本語）	英語表記	形態コード
浸潤癌（つづき）	Invasive carcinoma	
特殊型（つづき）	Special types	
化生癌	Metaplastic carcinoma	
扁平上皮癌	Squamous cell carcinoma	8070/3
間葉系分化を伴う癌	Carcinoma w/ mesenchymal differentiation	
紡錘細胞癌	Spindle cell carcinoma	8572/3
骨・軟骨化生を伴う癌	Carcinoma w/ osseous/cartilaginous diff.	8571/3
基質産生癌	Matrix-producing carcinoma	8575/3
癌肉腫	Carcinosarcoma	8980/3
浸潤性微小乳頭状癌	Invasive micropapillary carcinoma	8507/3
分泌癌	Secretory carcinoma	8502/3
腺様嚢胞癌	Adenoid cystic carcinoma	8200/3
その他	Other	
浸潤を伴う被包型乳頭癌	Encapsulated papillary ca. w/ invasion	8504/3
パジェット病	Paget's disease	8540/3
葉状腫瘍、悪性（葉状嚢胞肉腫、悪性）	Phyllodes tumor、malig（Cystosarcoma phyllodes、malig）	9020/3
間質肉腫	Stromal sarcoma	8935/3
血管肉腫	Hemangiosarcoma	9120/3
リンパ管肉腫	Lymphangiosarcoma	9170/3

形態コード(組織型) その1 《乳腺》

Blue book 第5版 2019

病理組織名(日本語)	英語表記	形態コード
良性上皮性増殖/前癌状態	Benign epithelial proliferations & precursors	
通常型乳管過形成	Usual ductal hyperplasia (UDH)	
円柱細胞病変	Columnar cell lesions (CCL),	
(平坦型上皮異形成を含む)	incl. flat epithelial atypia (FEA)	
異型乳管過形成	Atypical ductal hyperplasia (ADH)	
腺症と良性硬化性病変	Adenosis and benign sclerosing lesions	
硬化性腺症	Sclerosing adenosis	
アポクリン腺症	Apocrine adenoma	8401/0
微小腺管腺症	Microglandular adenosis	
放射状瘢痕/複合硬化性病変	Radial scar / complex sclerosing lesion (CSL)	
腺腫	Adenomas	
管状腺腫	Tubular adenoma NOS	8211/0
授乳性乳腺	Lactating adenoma	8204/0
乳管腺腫	Duct adenoma NOS	8503/0
上皮-筋上皮性腫瘍	Epithelial-myoepithelial tumours	
多形腺腫	Pleomorphic adenoma	8940/0
腺筋上皮腫	Adenomyoepithelioma NOS	8983/0
悪性腺筋上皮腫	Adenomyoepithelioma with carcinoma	**8983/3**
上皮-筋上皮癌	Epithelial-myoepithelial carcinoma	**8562/3**

CopyRight© Hiroshi Nishimoto@Saku

形態コード(組織型) その2 《乳腺》

Blue book 第5版 2019

病理組織名(日本語)	英語表記	形態コード
乳頭状腫瘍	Papillary neoplasms	
乳管内乳頭腫	Intraductal papilloma	8503/0
乳管内癌、乳頭状	Ductal carcinoma in situ, papillary (IPC)	8503/2
被包型乳頭癌	Encapsulated papillary carcinoma (EPC)	8504/2
被包型乳頭癌、浸潤性	Encapsulated papillary ca. w/ invasion	8504/3
充実性乳頭癌、非浸潤性	Solid papillary carcinoma in situ	8509/2
充実性乳頭癌、浸潤性	Solid papillary carcinoma w/ invasion	8509/3
乳管内乳頭癌、浸潤を伴うもの	Intraductal papillary adenoca. w/ invasion	8503/3
非浸潤性小葉癌	Non-invasive lobular neoplasia	
異型小葉過形成	Atypical lobular hyperplasia (ALH)	
小葉癌、非浸潤性	Lobular carcinoma in situ NOS	8520/2
古典的	Classic lobular carcinoma in situ	8520/2
開花期腺症	Florid lobular carcinoma in situ	8520/2
非浸潤性小葉癌、多形型	Lobular carcinoma in situ, pleomorphic	8519/2
非浸潤性乳管癌(**DCIS**)	Ductal carcinoma in situ (DCIS)	
導管内癌、非浸潤性	Intraductal carcinoma, non-infiltrating, NOS	8500/2
DCIS、軽度 核異型度	DCIS of low nuclear grade	8500/2
DCIS、中等度 核異型度	DCIS of intermediate nuclear grade	8500/2
DCIS、高度 核異型度	DCIS of high nuclear grade	8500/2

CopyRight© Hiroshi Nishimoto@Saku

その3

形態コード(組織型)《乳腺》

Blue book 第5版 2019

病理組織名(日本語)	英語表記	形態コード
浸潤性乳癌	Invasive breast carcinoma	
浸潤性導管癌、NOS	Infiltrating duct carcinoma NOS	**8500/3**
オンコサイト癌(好酸性癌)	Oncocytic carcinoma	**8290/3**
脂質分泌癌	Lipid-rich carcinoma	**8314/3**
グリコーゲン(淡明細胞)癌	Glycogen-rich carcinoma	**8315/3**
脂腺癌	Sebaceous carcinoma	**8410/3**
小葉癌、NOS	Lobular carcinoma NOS	**8520/3**
管状癌	Tubular carcinoma	**8211/3**
篩状癌、NOS	Cribriform carcinoma NOS	**8201/3**
粘液腺癌	Mucinous adenocarcinoma	**8480/3**
粘液性嚢胞腺癌	Mucinous cystadenocarcinoma NOS	**8470/3**
浸潤性微小乳頭癌	Invasive micropapillary carcinoma of breast	**8507/3**
アポクリン腺癌	Apocrine adenocarcinoma	**8401/3**
化生癌、NOS	Metaplastic carcinoma NOS	**8575/3**
稀な腫瘍・唾液腺型腫瘍	Rare and salivary gland–type tumours	
腺房細胞癌	Acinar cell carcinoma	**8550/3**
腺様嚢胞癌	Adenoid cystic carcinoma	**8200/3**
古典的(通常型)腺様嚢胞癌	Classic adenoid cystic carcinoma	**8200/3**
充実基底細胞様腺様嚢胞癌	Solid-basaloid adenoid cystic carcinoma	**8200/3**
高悪性度転化を伴った腺様嚢胞癌	Adenoid cystic ca. w/ high-grade transform.	**8200/3**

CopyRight© Hiroshi Nishimoto@Saku

形態コード(組織型) その4 《乳腺》

Blue book 第5版 2019

病理組織名(日本語)	英語表記	形態コード
稀な腫瘍・唾液腺型腫瘍(つづき)	Rare and salivary gland-type tumours	
分泌癌	Secretory carcinoma	8502/3
粘表皮癌	Mucoepidermoid carcinoma	8430/3
多形腺癌	Polymorphous adenocarcinoma	8525/3
細胞極性の反転を伴う高細胞癌	Tall cell carcinoma with reversed polarity	8509/3
神経内分泌腫瘍	Neuroendocrine neoplasms	
神経内分泌腫瘍、NOS	Neuroendocrine tumour NOS	8240/3
神経内分泌腫瘍、G1	Neuroendocrine tumour, grade 1	8240/3
神経内分泌腫瘍、G2	Neuroendocrine tumour, grade 2	8249/3
神経内分泌癌、NOS	Neuroendocrine carcinoma NOS	8246/3
～、小細胞型	Neuroendocrine carcinoma, small cell	8041/3
～、大細胞型	Neuroendocrine carcinoma, large cell	8013/3

CopyRight© Hiroshi Nishimoto@Saku

形態コード(組織型) その5 《乳腺》

Blue book 第5版 2019

病理組織名(日本語)	英語表記	形態コード
線維上皮性腫瘍	Fibroepithelial tumours and hamartomas	
過誤腫	Hamartoma	
線維腺腫	Fibroadenoma	9010/0
葉状腫瘍	Phyllodes tumour	9020/1
葉状腫瘍、良性	Phyllodes tumour, benign	9020/0
葉状腫瘍、境界悪性	Phyllodes tumour, borderline	9020/1
葉状腫瘍、悪性	Phyllodes tumour, malignant	**9020/3**
乳管傍間質肉腫	Periductal stromal sarcoma	**9020/3**
乳頭部の腫瘍	Tumor of the nipple	
上皮性腫瘍	Epithelial tumours	
汗管様腫瘍	Syringomatous tumour	8407/0
乳頭腺腫	Nipple adenoma	8506/0
乳頭Paget病	Paget disease of the breast	**8540/3**
間葉系腫瘍	Mesenchymal tumours	
血管系腫瘍	Vascular tumours	
血管腫	Haemangioma	9120/0
血管腫症	Angiomatosis	
異型血管病変	Atypical vascular lesions	
放射線治療後血管肉腫	Postradiation angiosarcoma	**9120/3**
原発性血管肉腫	Primary angiosarcoma	**9120/3**

CopyRight© Hiroshi Nishimoto@Saku

形態コード(組織型) その6 《乳腺》

Blue book 第5版 2019

病理組織名(日本語)	英語表記	形態コード
間葉系腫瘍（つづき）	Mesenchymal tumours	
線維芽・筋線維芽細胞性腫瘍	Fibroblastic and myofibroblastic tumours	
結節性筋膜炎	Nodular fasciitis	8828/0
筋線維芽腫	Myofibroblastoma	8825/0
デスモイド線維腫症	Desmoid fibromatosis	8821/1
炎症性筋線維芽腫瘍	Inflammatory myofibroblastic tumour	8825/1
末梢神経鞘腫瘍	Peripheral nerve sheath tumours	
シュワン細胞腫	Schwannoma	9560/0
神経線維腫	Neurofibroma	9540/0
顆粒細胞腫瘍	Granular cell tumour	
顆粒細胞腫瘍、NOS	Granular cell tumour, NOS	9580/0
顆粒細胞腫瘍、悪性	Granular cell tumour, malignant	9580/3
平滑筋腫瘍	Smooth muscle tumours	
平滑筋腫	Leiomyoma	8890/0
平滑筋肉腫	Leiomyosarcoma	**8890/3**
脂肪細胞性腫瘍	Adipocytic tumours	
脂肪腫	Lipoma	**8850/0**
血管脂肪腫	Angiolipoma	**8861/0**
脂肪肉腫	Liposarcoma	**8850/3**
他の間質性腫瘍・腫瘍性病変	Other mesenchymal tum. & tumour-like cond.	
偽血管腫様間質過形成	Pseudoangiomatous stromal hyperplasia	

CopyRight© Hiroshi Nishimoto@Saku

注意すべき形態コード　《乳房》

- 浸潤性導管癌(浸潤性乳管癌)
  - 腺管形成型　**8500/31**
    - 以前の呼び名 papillo-tubular carcinoma
  - 充実型　**8500/32**
    - 以前の呼び名 solid-tubular carcinoma
  - 硬性型　**8500/33**
    - 以前の呼び名 scirrhous carcinoma

非浸潤性乳管癌は
8500/2

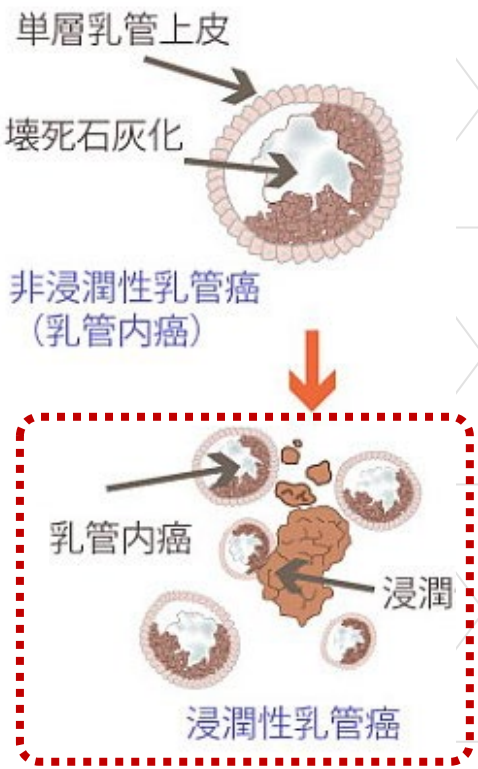

※ わが国のがん登録における独自ルール:
わが国で用いられてきた詳細な亜分類であるため、分類は残しつつ、
国際的に比較するため「浸潤性導管癌」にまとめて集計できるようコード。

CopyRight© Hiroshi Nishimoto@Saku

組織学的グレード分類

- Nottingham分類

1）組織学的グレードの判定：腺管形成スコア＋核異型スコア＋核分裂像スコアの合計

Grade Ⅰ：3～5 点
Grade Ⅱ：6～7 点
Grade Ⅲ：8～9 点

2）腺管形成スコア

1 点：腫瘍の 75％超に明らかな腺管形成がみられる。
2 点：腫瘍の 10～75％に腺管形成がみられる。
3 点：腺管形成は腫瘍の 10％未満である。

3）核異型スコア

1 点：核の大きさ，形態，クロマチンが均一。
2 点：1 と 3 の中間
3 点：核の大小不同，形態不整が目立つ。クロマチンの増量，不均等分布が目立ち，大型の核小体を有することがある。

4）核分裂像スコア

1～3 点：高倍（対物レンズ 40×）10 視野あたりの核分裂像の数で分類する。スコアのカットオフ値は視野径により異なる*。

CopyRight© Hiroshi Nishimoto@Saku

核グレード分類(取扱い規約第18版)

- 核グレード
- 核異型スコア
- 核分裂像スコア

1)核グレードの判定：核異型スコア＋核分裂像スコアの合計

Grade 1：2～3 点

Grade 2：4 点

Grade 3：5～6 点

2)核異型スコア

1 点：核の大きさ，形態が一様で，クロマチンは目立たない。

2 点：1 と 3 の中間

3 点：核の大小不同，形態不整が目立つ。クロマチンの増量，不均等分布が目立ち，大型の核小体を有することがある。

3)核分裂像スコア：低～中倍で分裂像の目立つ部分を選んだ後，高倍(対物レンズ40×)で観察する。

1～3 点：スコアのカットオフ値は視野径により異なる*。

CopyRight© Hiroshi Nishimoto@Saku

核分裂像の算定基準補正

接眼レンズの視野数	組織学的グレード 高倍（対物レンズ40×）10視野あたりの核分裂像の数（個）			核グレード 高倍（対物レンズ40×）10視野あたりの核分裂像の数（個）			接眼レンズの種類
	スコア１	スコア２	スコア３	スコア１	スコア２	スコア３	
20	0～7	8～14	15以上	0～4	5～10	11以上	WHK 10×
21	0～8	9～16	17以上	0～5	6～11	12以上	CFW 10×，CFWN 10×
22	0～8	9～17	18以上	0～5	6～12	13以上	CFI 10×，WH 10×
25	0～11	12～22	23以上	0～7	8～15	16以上	CFIUW 10×
26.5	0～12	13～24	25以上	0～8	9～17	18以上	SWH 10×，SWHK 10×
27	0～13	14～26	27以上	0～9	10～18	19以上	CFUWN 10×

CopyRight© Hiroshi Nishimoto@Saku

早期乳癌

- 早期乳癌（**EBC**）（取扱い規約第18版）
  - 0期・Ⅰ期　→ 0期～ⅢA期（ガイドライン**2022**）
- 切除可能局所進行乳癌
  - ⅢA期
- 局所進行乳癌（**LABC**）
  - ⅢB期、ⅢC期
- 転移乳癌・再発乳癌（**MBC**）

Early breast Cancer（欧米）
Stage 0-ⅢA

Advenced breast Cancer
（**ABC**）

CopyRight© Hiroshi Nishimoto@Saku

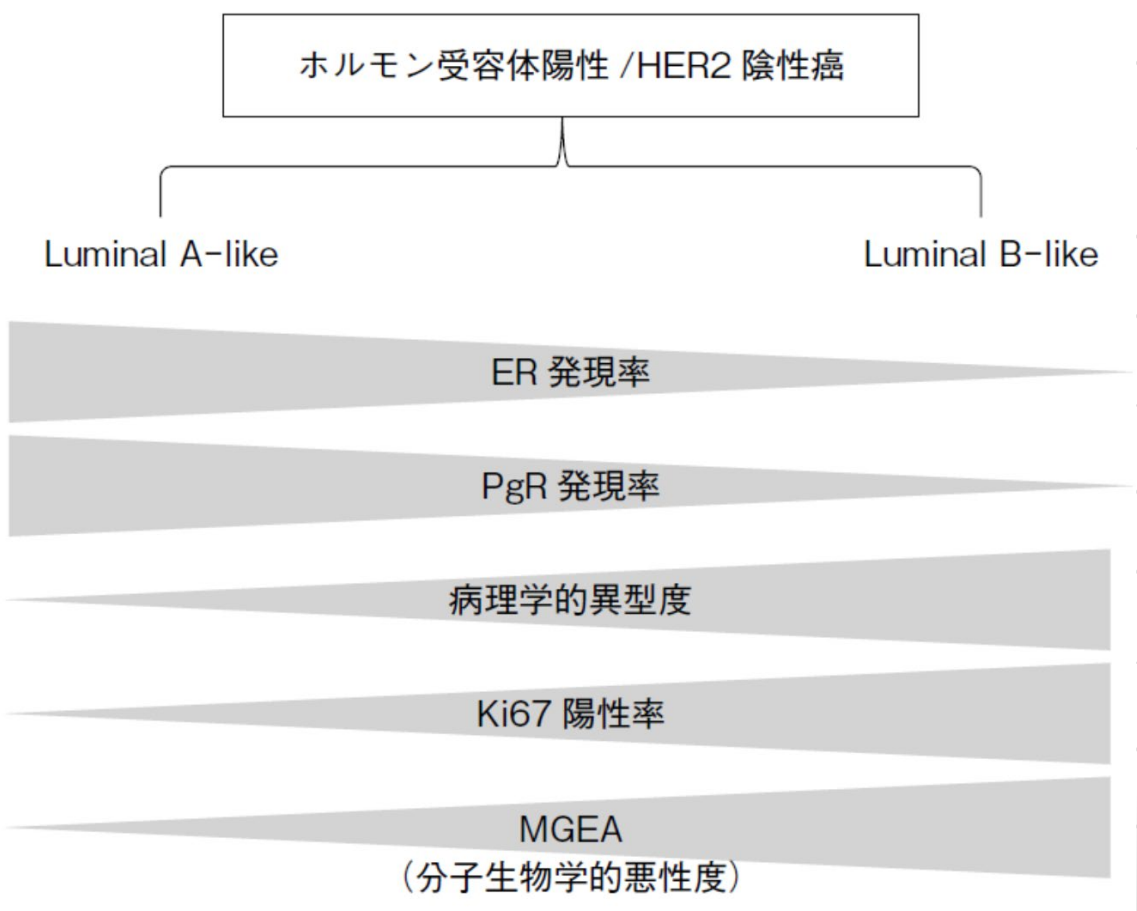

CopyRight© Hiroshi Nishimoto@Saku

表 1　トリプルネガティブ乳癌に投与される免疫チェックポイント阻害薬とコンパニオン診断薬

PD-L1 検査（製品名）	ベンタナ OptiView PD-L1（SP142）®	PD-L1 IHC 22C3 pharmDx「ダコ」（Autostainer Link 48 用）®
販売元	ロシュ・ダイアグノスティックス株式会社	アジレント・テクノロジー株式会社
対応薬剤	アテゾリズマブ 抗 PD-L1 ヒト化モノクローナル抗体	ペムブロリズマブ 抗 PD-1 ヒト化モノクローナル抗体
一次抗体	抗 PD-L1 ウサギモノクローナル抗体（SP142）	抗 PD-L1 マウスモノクローナル抗体（22C3）
PD-L1 の抗体結合部位	細胞質内ドメイン	細胞外ドメイン
染色装置	ベンタナベンチマーク ULTRA® ベンタナベンチマーク XT® ベンタナベンチマーク GX®	ダコ Autostainer Link 48®
判定方法	IC % ・腫瘍領域に対する，染色強度に関係なく，PD-L1 による陽性反応が認められる IC が存在する領域の割合	CPS ・分子：PD-L1 を発現している浸潤癌細胞とリンパ球およびマクロファージの総数 ・分母：浸潤癌細胞の総数 ・100 倍して CPS を算出
薬剤投与基準	IC 1%以上	CPS 10 以上

IC：tumor-infiltrating immune cell，CPS：combined positive score

CopyRight© Hiroshi Nishimoto@Saku

T分類（UICC第8版）《乳腺》

※pT分類では、
腫瘍径は
浸潤径：浸潤部の大きさを用いる

TX　原発腫瘍の評価が不可能

T0　原発腫瘍を認めない

Tis　非浸潤癌

- **Tis（DCIS）**　非浸潤性乳管癌
- **Tis（LCIS）**　非浸潤性小葉癌
- **Tis**（Paget）← 乳腺実質に病変がある場合は、大きさや性状で分類

T1　最大径が2cm以下の腫瘍

- **T1mi**　最大径≦**0.1cm**の微小浸潤
- **T1a**　0.1cm＜最大径≦**0.5cm**
- **T1b**　0.5cm＜最大径≦**1.0cm**
- **T1c**　1.0cm＜最大径≦**2.0cm**

CopyRight© Hiroshi Nishimoto@Saku

T分類（UICC第8版）《乳腺》

T2　2.0cm＜最大径≦5.0cm

T3　5.0cm＜最大径

T4　腫瘍の大きさに関係なく、
胸壁※1および／または皮膚※2へ直接浸潤をする腫瘍

T4a　胸壁への広がり（胸筋浸潤は含まない）

T4b　潰瘍形成、同側乳房の衛星皮膚結節、
または皮膚の浮腫（橙皮状皮膚を含む）

T4c　T4aとT4bの両方

T4d　炎症性乳癌

※pT分類では、
腫瘍径は
浸潤径：浸潤部の大きさを用いる

※1　胸壁は、肋骨・肋間筋・前鋸筋を含むが、胸筋は含めない。

※2　真皮への浸潤だけではT4としない。

CopyRight© Hiroshi Nishimoto@Saku

T分類の考え方（UICC第8版）《乳腺》

以下の①～③の情報を確認して判定する！

①**皮膚浸潤**を理学的検査（視診/触診/聴診など）で評価する。

視診：皮膚潰瘍形成、
浮腫（peu d’orange：橙皮状皮膚を含む）

触診：皮膚衛星結節

②**胸壁浸潤**を理学的検査（視診/触診/聴診など）で評価する。

触診：胸壁（小胸筋、大胸筋は含まない）に固定して
可動性がなくなっているかを評価する

③**最大浸潤径**を MMG（マンモグラフィー）、超音波検査、
MRI等の画像診断で評価する。

病理学的分類（**pT**分類）は
手術標本の浸潤部分の最大径で測定・評価する

CopyRight© Hiroshi Nishimoto@Saku

T分類（UICC第8版）《乳腺》

		最大径	胸壁固定	皮膚所見
Tis			なし	なし
T1	T1mi	最大径 ≦ 0.1cm	なし	なし
	T1a	0.1cm ＜ 最大径 ≦ 0.5cm	なし	なし
	T1b	0.5cm ＜ 最大径 ≦ 1.0cm	なし	なし
	T1c	1.0cm ＜ 最大径 ≦ 2.0cm	なし	なし
T2		2.0cm ＜ 最大径 ≦ 5.0cm	なし	なし
T3		5.0cm ＜ 最大径	なし	なし
T4	T4a	腫瘍最大径と無関係	あり	なし
	T4b	腫瘍最大径と無関係	なし	あり
	T4c	腫瘍最大径と無関係	あり	あり
	T4d	腫瘍最大径と無関係	炎症性乳癌の記載	

CopyRight© Hiroshi Nishimoto@Saku

領域リンパ節（取扱い規約第18版）

●腋窩リンパ節　レベルⅠ
小胸筋の外側

●腋窩リンパ節　レベルⅡ
小胸筋の裏(胸筋間も含む)

●腋窩リンパ節　レベルⅢ
小胸筋の内側
※ 鎖骨下リンパ節に相当

●内胸リンパ節

●鎖骨上リンパ節

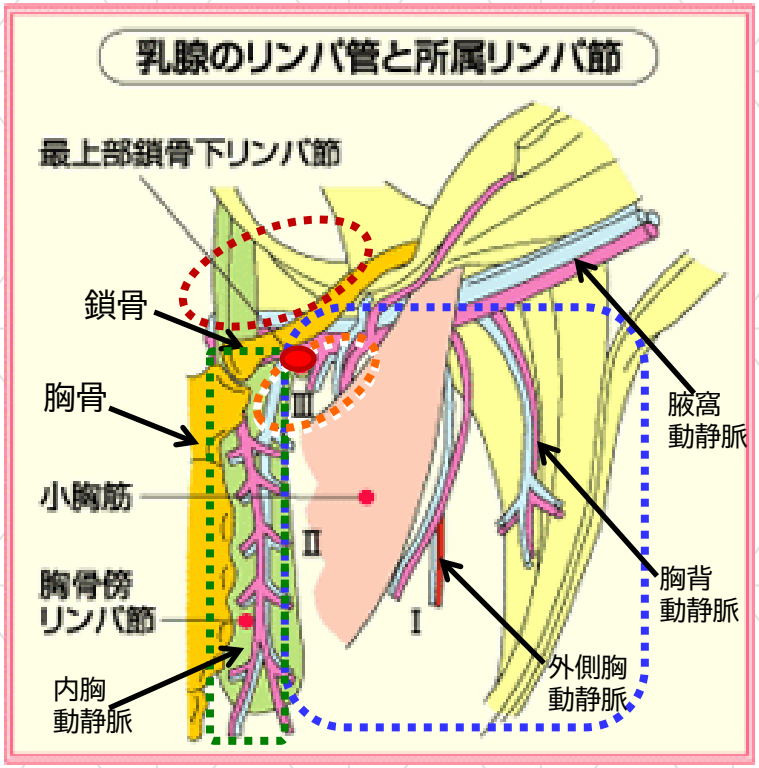

※ 腋窩LNレベルⅢ ≠ 鎖骨下LNだが、
わが国では同じものと扱う

※ 乳房内のリンパ節は
腋窩リンパ節に含まれる

CopyRight© Hiroshi Nishimoto@Saku

縦隔と内胸リンパ節

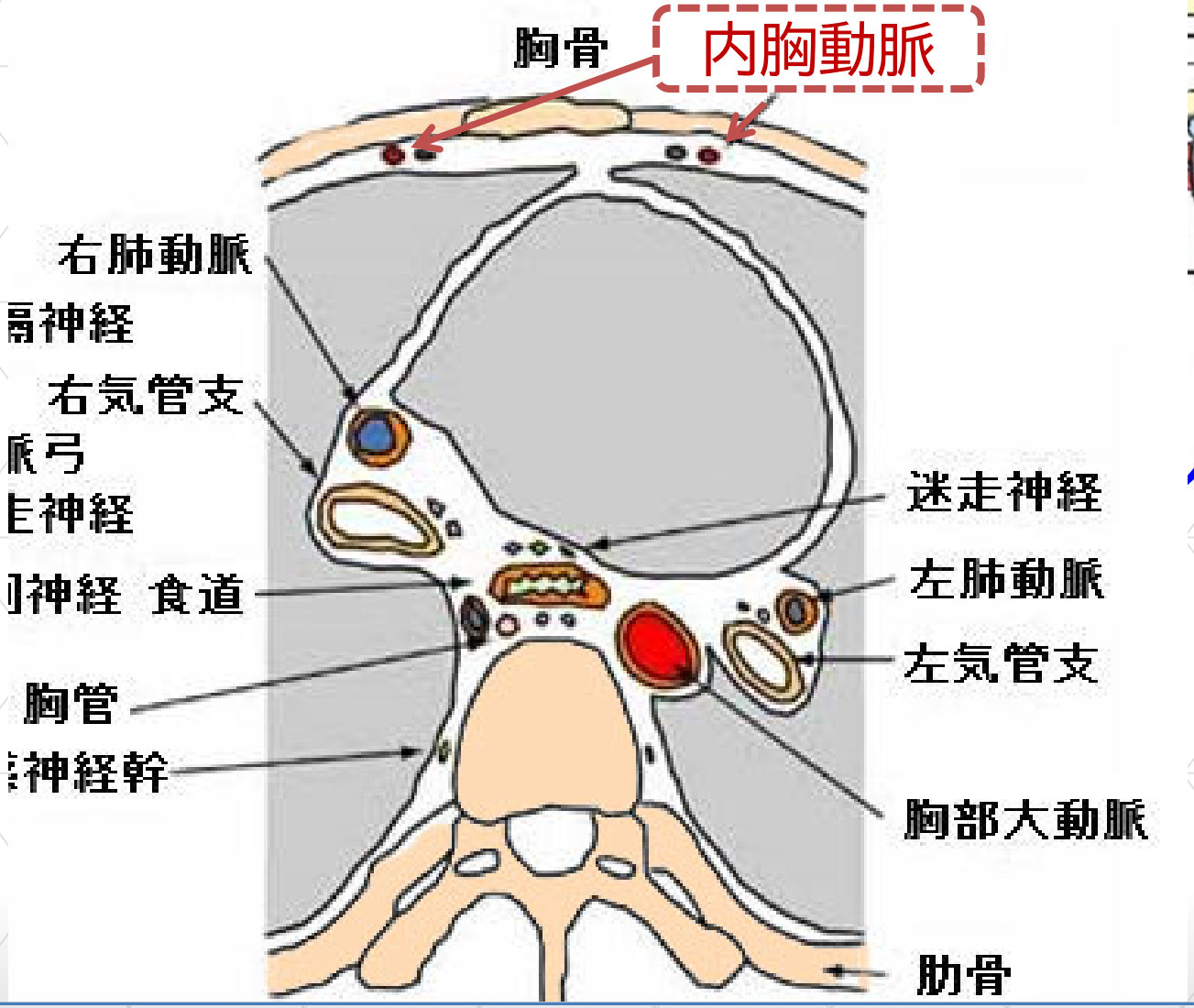

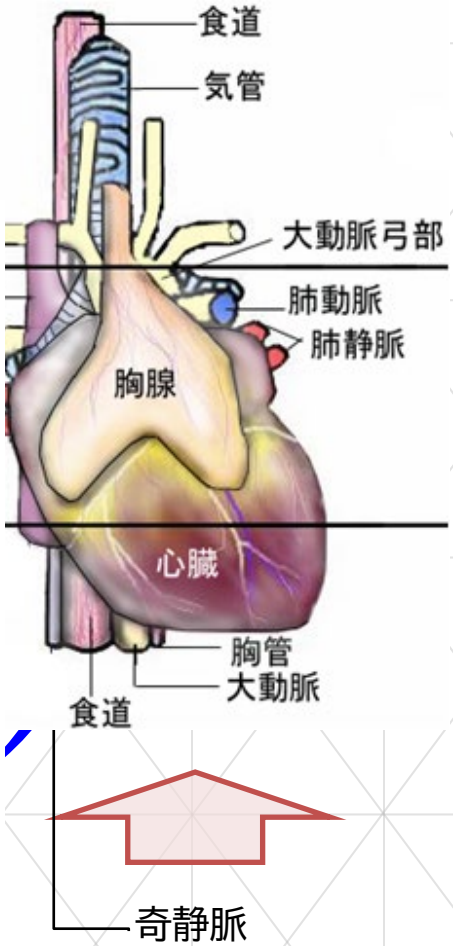

CopyRight© Hiroshi Nishimoto@Saku

N分類【臨床分類】(UICC第8版)《乳房》

UICC TNM分類【第8版】		腋窩リンパ節（レベルⅠ、レベルⅡ）		内胸リンパ節	鎖骨下リンパ節（レベルⅢ）	鎖骨上リンパ節
		可動	固定			
cN0		なし	なし	なし	なし	なし
cN1		あり	なし	なし	なし	なし
cN2	cN2a	?	あり	なし	なし	なし
	cN2b	なし	なし	あり	なし	なし
cN3	cN3a	?	?	?	あり	なし
	cN3b	可動/固定いずれか　あり		あり	なし	なし
	cN3c	?	?	?	?	あり

「？」は、転移陽性／陰性いずれでもかまわない

CopyRight© Hiroshi Nishimoto@Saku

N分類【病理学的分類】(UICC第8版)《乳房》

UICC TNM分類【第8版】		腋窩リンパ節（レベルⅠ、レベルⅡ）	内胸リンパ節	鎖骨下リンパ節（レベルⅢ）	鎖骨上リンパ節
pN0		なし	なし	なし	なし
pN1	pN1mi	0.2mm ＜ 微小転移の大きさ ≦ 2.0mm または 2.0mm以下の転移で細胞数200以上			
	pN1a	1～3個	なし	なし	なし
	pN1b	なし	微小転移	なし	なし
	pN1c	1～3個	微小転移	なし	なし
pN2	pN2a	4～9個	なし	なし	なし
	pN2b	なし	あり	なし	なし
pN3	pN3a	10個以上	なし	なし	なし
		?	?	1個以上	なし
	pN3b	1個以上	1個以上	なし	なし
		4個以上	微小転移	なし	なし
	pN3c	?	?	?	1個以上

CopyRight© Hiroshi Nishimoto@Saku

M分類（UICC第8版）《乳房》

MX 遠隔転移の評価が不可能

M0 遠隔転移なし

M1 遠隔転移あり

c M0(i+)

分子生物学的、あるいは顕微鏡的なdeposits(衛星結節)、
ないしは循環血液中・骨髄・所属外リンパ節に腫瘍細胞(0.2mm以下)

CopyRight© Hiroshi Nishimoto@Saku

ステージ（UICC第8版）《乳

UICC TNM 分類【第8版】		N0	N1				N2		N3		
			N1mi	N1a	N1b	N1c	N2a	N2b	N3a	N3b	N3c
Tis		0									
T1	T1mi	Ⅰ A	Ⅰ B	Ⅱ A			Ⅲ A		Ⅲ C		
	T1a										
	T1b										
	T1c										
T2		Ⅱ A	Ⅱ B	Ⅱ B			Ⅲ A		Ⅲ C		
T3		Ⅱ B	Ⅲ A	Ⅲ A			Ⅲ A		Ⅲ C		
T4	T4a	Ⅲ B	Ⅲ B	Ⅲ B			Ⅲ B		Ⅲ C		
	T4b										
	T4c										
	T4d										
M1		Ⅳ	Ⅳ	Ⅳ			Ⅳ		Ⅳ		

CopyRight© Hiroshi Nishimoto@Saku

進展度（UICC第8版）《乳腺》

UICC TNM 分類【第8版】		N0	N1				N2		N3		
			N1mi	N1a	N1b	N1c	N2a	N2b	N3a	N3b	N3c
Tis		上皮内									
T1	T1mi	限局	領域リンパ節転移				領域リンパ節転移		領域リンパ節転移		遠隔転移
	T1a										
	T1b										
	T1c										
T2		限局	領域リンパ節転移				領域リンパ節転移		領域リンパ節転移		遠隔転移
T3		限局	領域リンパ節転移				領域リンパ節転移		領域リンパ節転移		遠隔転移
T4	T4a	隣接臓器浸潤	隣接臓器浸潤				隣接臓器浸潤		隣接臓器浸潤		遠隔転移
	T4b										
	T4c										
	T4d										
M1		遠隔転移	遠隔転移				遠隔転移		遠隔転移		遠隔転移

*1　非浸潤癌または腫瘍を認めないPaget病は上皮内とする
*2　原発巣を認めない場合には、T0で限局とする

CopyRight© Hiroshi Nishimoto@Saku

多重がんのルール　《乳房》

多重がんルール　《乳房》

●該当部位：
C500-C506、C508-C509

■対象外
悪性リンパ腫・白血病　M9590-M9993
カポジ肉腫　M9140

腫瘍数	ルール	項目内容		決定
不明	M1	単一腫瘍か複数腫瘍かが不明	⇒ はい	単発
		● 全ての情報を使用しても不明の場合に適用する。		
		↓いいえ		
単一	M2	炎症性乳癌の診断で、以下のいずれかに該当 ・両側乳房 ・同側乳房で、複数の領域（ICD-Oの局在コード）に存在	⇒ はい	単発
		↓いいえ		

CopyRight© Hiroshi Nishimoto@Saku

多重がんルール　《乳房》

腫瘍数	ルール	項目内容		決定
単一	M3	単一腫瘍である	⇒ はい	単発
		● 単一腫瘍は常に単発として扱う。 ● 隣接部位/亜部位にまたがる場合を含む。 ● 上皮内癌と浸潤癌の成分を有する場合を含む ● 複数の組織型を持つものを含む。		
		↓いいえ		
複数	M4	炎症性乳癌の診断で、以下のいずれかに該当 ・両側乳房 ・同側乳房で、複数の領域（ICD-Oの局在コード）に存在	⇒ はい	単発
		↓いいえ		
複数	M5	ICD-O局在コードがC50_である腫瘍と、 それとは非連続な、局在コードの2桁目および/または3桁目（CXXx）がC50_と異なる腫瘍とが存在する 局在で確認	⇒ はい	多重
		● 局在コードの左から2桁目または3桁目が異なる場合、原発部位が異なると扱う。		
		↓いいえ		

CopyRight© Hiroshi Nishimoto@Saku

多重がんルール　《乳房》

腫瘍数	ルール	項目内容		決定
複数	**M6**	両側の乳房に癌がある	⇒ はい	多重
		● 医師記録の「両側乳癌」はさまざまな意味で使われることに注意。 ● 各乳房内にいくつの腫瘍があるかは無関係 ● 腫瘍の組織型は、同じでも、異なっていても、良い。		
		↓いいえ		
複数	**M7**	乳房Paget病と その同側乳房深部に 上皮内癌あるいは浸潤癌NST（乳管癌）が同時に存在する No Special Type	⇒ はい	単発
		● この場合、局在コードを、深部の上皮内癌あるいは浸潤癌の存在する局在コードとし、 形態コードは、 ・**8543/3**（Paget＆上皮内癌） ・**8541/3**（Paget＆浸潤癌）　　とする。		
		↓いいえ		

CopyRight© Hiroshi Nishimoto@Saku

多重がんルール　《乳房》

腫瘍数	ルール	項目内容		決定
複数	**M8**	1つ目の腫瘍あるいは最後の再発腫瘍の診断後、 **満5年の間**、臨床的に再発を認めず（clinically disease-free）、 その後（**5年を超えて**）、新たな腫瘍が発生した	⇒ はい	多重
		● 臨床的に再発を認めない”(clinically disease-free)とは、 以下を含む検査にて、経過観察中に再発所見を認めない状態を指す。 ・ マンモグラフィー、CT・MRI等の画像検査 または 腫瘍マーカー ● 1つ目の腫瘍あるいは最後の再発腫瘍の診断日から**5**年以内に再発した場合、 次の腫瘍の診断までの間隔はリセットされ、再発腫瘍が診断された時点から計算する。 ● 再発の記載がない、もしくは不明な場合、腫瘍の診断日が当該間隔の基準日とする。 ● 医師は、対象患者は過去に乳癌に罹患したという意味で、後の腫瘍に対して「再発」と記載することがあるが、医師の記載を採用せず、本ルールに従うこと。		
		↓いいえ		

CopyRight© Hiroshi Nishimoto@Saku

多重がんルール　《乳房》

腫瘍数	ルール	項目内容		決定
複数	M9	同時に存在する複数の腫瘍の組織型が 以下のように、癌腫NST（乳管癌）と小葉癌からなる ・全ての腫瘍の組織型が、乳管癌と小葉癌の混在型 ・一方が乳管癌で、他方が小葉癌 No Special Type 組織型の組合せで確認	⇒ はい	単発
		● 腫瘍は、すべて同側乳房に存在すること。 ● 組織型は、すべて同じ性状コードであること。 ● 癌腫NST（乳管癌）〈carcinoma NST/duct〉は以下を含む ・DCIS　・Carcinoma NST 8500/3 ・Carcinoma w/osteoclastic-like stromal giant cells（癌腫NSTの亜型/変異型） ● 小葉癌〈Lobular carcinoma〉は以下を含む ・In situ lobular carcinoma　・In situ Pleomorphic lobular carcinoma ・Invasive lobular carcinoma		
		↓いいえ		
複数	M10	同時性・異時性発生を問わず、互いに非連続である 複数の腫瘍の組織型が、「同義語と定義の表」中の 右列において、互いに異なる亜型/変異型である 別表で「右列」を確認	⇒ はい	多重
		● 腫瘍の組織型は、互いに同じNOSの組織型の亜型/変異型でも、 異なる NOSの組織型の亜型/変異型でも、本ルールを適用し、多重と登録する。		
		↓いいえ		

・Encapsulated papillary carcinoma with invasion とSolid papillary carcinoma with invasion は、
どちらもInvasive papillary carcinoma 8503/3の亜型だが、両者の組織型は異なるため、多重。
・Encapsulated papillary carcinoma は Papillary carcinoma in situ 8503/2の亜型/変異。
Pleomorphic lobular carcinoma in situ はLobular carcinoma in situ 8520/2の亜型/変異型である。これらの組織型は異なるため、多重と登録する。

多重がんルール　《乳房》

腫瘍数	ルール	項目内容		決定
複数	M11	同時性・異時性発生を問わず、互いに非連続である複数の腫瘍が同側乳房にあり、「同義語と定義の表」において、同じ太枠に属している	⇒ はい	単発
		● 腫瘍は同側乳房である必要がある。 側性で確認 別表で「同じ太枠」か確認 ● これら腫瘍の性状コードは同じである必要がある。もし一つの腫瘍が上皮内癌で他の腫瘍が浸潤癌であった場合、本ルールを適応せずにM8以降に進む ● 「同じ太枠」とは、以下のいずれかを指す ・全ての腫瘍が同じ組織型（4桁の同じICD形態コード） ・1つの腫瘍の組織型が表の左列に該当し、他の腫瘍の組織型がその同義語（中列）に該当 ・1つの腫瘍の組織型がいずれかのNOS（左列あるいは中列）に該当し、他の腫瘍がそのNOSの亜型/変異型（同じ太枠内の右列）に該当		
		↓いいえ		
複数	M12	同時性・異時性発生を問わず、互いに非連続である複数の腫瘍の組織型が、「同義語と定義の表」において異なる太枠に属している	⇒ はい	多重
		● 腫瘍の組織型が互いに異なる太枠に属する場合、それらは明確に異なる組織型である 別表で「異なる太枠」か確認		
		↓いいえ		

CopyRight© Hiroshi Nishimoto@Saku

多重がんルール　《乳房》

腫瘍数	ルール	項目内容		決定
複数	**M13**	浸潤癌の診断後、 その浸潤癌と同側の乳房に上皮内癌が診断された ≪注記≫この場合、浸潤癌を登録する 側性で確認　浸潤癌後に上皮内癌？	⇒ はい	**単発**
		● 一度、度浸潤癌に罹患した後に上皮内癌が発生した場合、 がん登録において、その上皮内癌は再発腫瘍とみなす。 ● 本ルールは階層的であり、M1～M12が該当しない場合に適用すること ● 腫瘍はいずれかのNOSとそのNOSの亜型/変異型であってもよい(同義語と定義の表を参照)		
		↓いいえ		
複数	**M14**	上皮内癌診断後、**60日**以内に同側乳房の浸潤癌を認めた (この場合、浸潤癌を登録する)	⇒ はい	**単発**
		● 本ルールは階層的であり、**M1～M13**が該当しない場合に適用すること。 ● このルールでは、上皮内癌と浸潤癌が同時に診断された場合を含む。 ● 組織型がNOSとその亜型の場合も適用できる。 ● これらは、同じ腫瘍の多発病変と考え、以下のように登録する。 ・ 診断日は最も早い診断日である上皮内癌の診断日を登録する。 ・ 局在、組織型、病期、進展度は、より進展している浸潤癌の情報を優先して登録する(病期分類は上皮内癌の診断日時点で採用していた分類を用いる)。 ・ 初回治療情報は、各病変に対して行われた治療をすべて登録する。 ● 医師は、両腫瘍に対して、最適な治療法の選択や疫学研究上の理由から、病期分類や多重との判定を行うことがある。その場合でも本ルールを適用する。		
		↓いいえ		

CopyRight© Hiroshi Nishimoto@Saku

多重がんルール　《乳房》

腫瘍数	ルール	項目内容		決定
複数	**M15**	上皮内癌の診断後、60日を超えて、 同側乳房の浸潤癌が 診断された	⇒ はい	多重
		● **M1～M14**が該当しない場合に適用すること。 ● 浸潤癌と上皮内癌の両方を登録する ● 医師が再発あるいは増悪と記載した場合でも、「多重」として登録する。 ● 本ルールは、腫瘍再発に関する疫学研究結果に基づいている		
		↓いいえ		
複数	**M16**	上記のいずれも当てはまらない	⇒ はい	単発
		● 上位のルールがすべて適用できない場合のみ、適用すること。		

CopyRight© Hiroshi Nishimoto@Saku

多重がんルール別表　《乳房》

《左列》 特異的/NOSの組織型		《中列》 左の同義語	《右列》 左/中列の亜型/変異型
コード	表現用語		
8550	腺房細胞癌	腺房腺癌 他	
8200	腺様嚢胞癌 （ACC）	ACC 腺様基底細胞癌 腺様嚢胞性癌 類円柱癌	
8983	癌を伴う 腺筋上皮腫	AME 悪性AME	
8401	アポクリン癌		
8500	癌腫NST	癌腫 NST 癌腫/癌腫NST w/～ w/櫛状,メラニン性,印環細胞分化 DCIS 導管癌, 導管内癌, 導管癌NST 導管癌 w/～ w/アポクリン型,アポクリン化生, 小葉性,印環細胞分化 他	癌腫,破骨細胞様間質巨細胞を伴う （浸潤性導管癌、その他） 篩状癌 多形癌 （浸潤性導管癌、その他）
8315	Glycogen-rich clear cell ca.	Glycogen-rich ca.	Clear cell ca.

CopyRight© Hiroshi Nishimoto@Saku

多重がんルール別表　《乳房》

《左列》 特異的/NOSの組織型		《中列》 左の同義語	《右列》 左/中列の亜型/変異型
コード	表現用語		
8530	炎症性癌		
8314	Lipid-rich ca.	Lipid-secreting ca.	
8520	小葉癌	腺房小葉癌 古典型小葉癌 浸潤性小葉癌、腺房型 浸潤性小葉癌、充実型 混合型小葉癌 浸潤性小葉癌、多形型 充実性小葉癌 管状小葉癌	多形型小葉癌、上皮内
8510	髄様癌		非定型髄様癌
8575	化生癌、NOS 化生癌NST		癌肉腫 線維腫症様化生癌 紡錘細胞癌 他
8480	粘液癌	膠様癌　他	
8430	粘表皮癌		

CopyRight© Hiroshi Nishimoto@Saku

多重がんルール別表　《乳房》

《左列》 特異的/NOSの組織型		《中列》 左の同義語	《右列》 左/中列の亜型/変異型
8982	筋上皮性癌		
8290	オンコサイト癌		
8540	乳頭Paget病、 深部腫瘍を伴わない		
8503	乳頭状癌	浸潤性乳頭癌 他	
9020/3	導管周囲間質腫瘍	葉状腫瘍、悪性	
8525	多形癌	粘表皮腫瘍	
8800/3	肉腫、NOS		血管肉腫 他
8410	脂腺癌		
8502	分泌癌	若年性乳癌	
8490	印環細胞癌		
8041	小細胞癌	乳腺カルチノイド 他	神経内分泌化生を伴う癌 高分化神経内分泌腫瘍
8211	管状癌		

CopyRight© Hiroshi Nishimoto@Saku