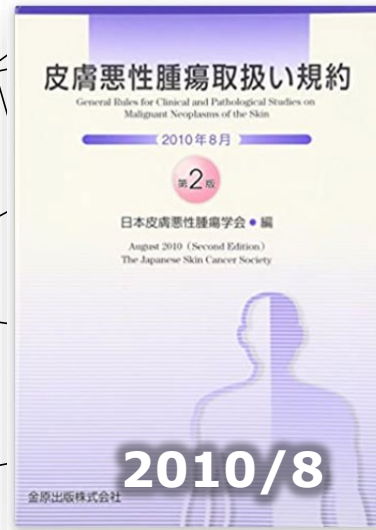

# 皮膚黒色腫の病期分類

# 局在コードと亜部位 《皮膚黒色腫》

## ●結膜・虹彩を除く

局在コード	取扱い規約記載表記	部 位
<b>C44.0</b>	口唇(赤唇)※	口唇の皮膚
<b>C44.1</b>	眼瞼	眼瞼
<b>C44.2</b>	耳	外耳
<b>C44.3</b>	顔面・鼻・頬	顔面の皮膚
<b>C44.4</b>	頭部、項頸部	頭皮と頸部
<b>C44.5</b>	腋窩、胸部、下腹、背部、腰部	体幹の皮膚
	—	肛門周囲皮膚
<b>C44.6</b>	上腕、前腕、手掌	上肢および肩の皮膚
<b>C44.7</b>	大腿、下腿、足背、足底	下肢および股関節部の皮膚
<b>C44.8</b>		皮膚の境界部
<b>C44.9</b>		皮膚,NOS
<b>C51.0</b>	大陰唇	
<b>C60.9</b>	陰茎	
<b>C63.2</b>	陰のう	
<b>C69.0</b>	結膜	結膜、眼瞼結膜、眼球結膜
<b>C69.3</b>	虹彩	脈絡膜
<b>C69.4</b>	虹彩	毛様体、虹彩、ぶどう膜

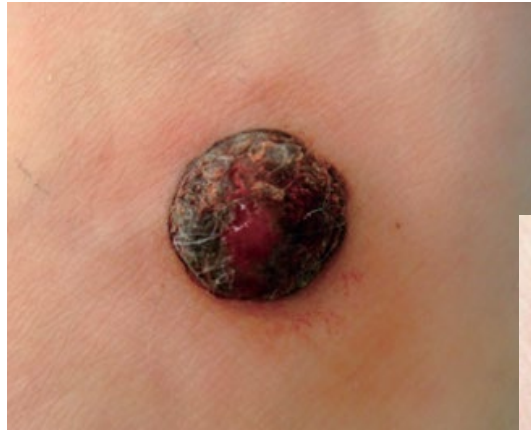# 形態コード(組織型)《皮膚黒色腫》

部位別  
TEXT  
22/05

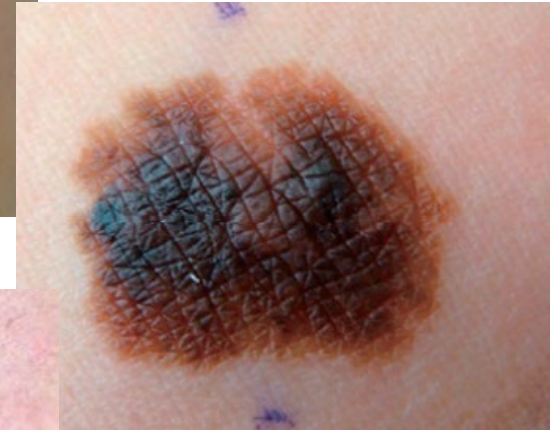
病理組織名	英語表記	形態コード
上皮内悪性黒色腫	Malignant melanoma in situ	<b>8720/2</b>
悪性黒色腫	Malignant melanoma	<b>8720/3</b>
結節性黒色腫	Nodular melanoma (NM)	<b>8721/3</b>
表在拡大型黒色腫	Superficial spreading	<b>8743/3</b>
悪性黒子型黒色腫	Lentigo maligna melanoma (LMM)	<b>8742/3</b>
末端黒子型黒色腫	Acral lentiginous	<b>8744/3</b>

# 悪性黒色腫の臨床像

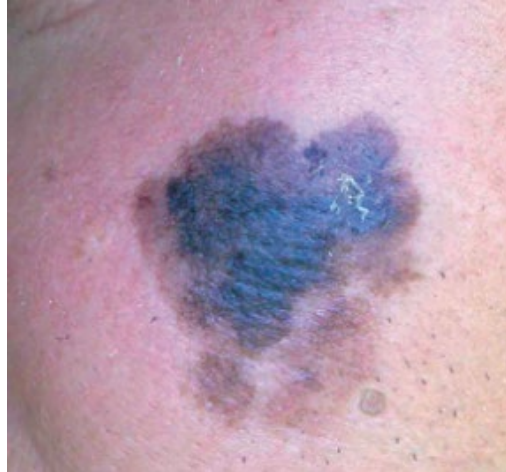● 結節型(NM)



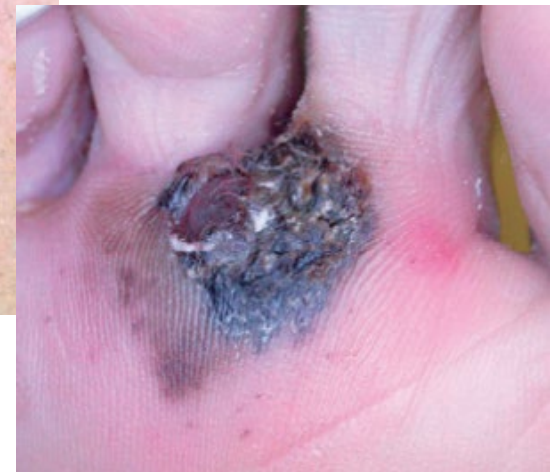● 表在拡大型



● 悪性黒子型



● 末端黒子型



# 悪性黒色腫の分類 (WHO2018)

## ● 紫外線曝露量 (CSD) に基づいた分類

- 日光曝露 多い                      悪性黒子型
  - 日光曝露 少ない                  表在拡大型
  - それ以外                              末端黒子型
- } 結節型

表 2 紫外線曝露量, 部位, 遺伝子異常に基づいたメラノーマの新しい分類

	Low-CSD	High-CSD		Low to no-CSD					
				Malignant Spitz tumor	acral	mucosal	Melanoma in congenital nevus	Melanoma in blue nevus	uveal
従来の分類	表在拡大型と結節型の一部	悪性黒子型と結節型の一部	Desmoplastic melanoma	結節型の一部	末端黒子型	粘膜 (外陰, 口腔, 副鼻腔など)	巨大獣皮様母斑に生じたメラノーマ	悪性青色母斑	眼球内
主な遺伝子異常	BRAF (p.V600E), NRAS, CDKN2A, TP53, PTEN, TERT	NRAS, BRAF (non-p.V600E), KIT, CDKN2A, NF1 など	NF1, ERBB2, EGFR, MET, RB1 など	ALK, ROS1, RET, NTRK1, NTRK3, MET, TERT, PTEN など	KIT, NRAS, BRAF, TERT, CDK4, NF1, TP53, CDKN2A など	KIT, NRAS など	NRAS (p.Q61) など	BAP1, EIF1AX, SF3B1 など	GNA11, GNAQ, BAP1, EIF1AX, SF3B1, PLCB4, CYSLTR2 など

\* 従来の結節型の多くは、水平方向の進展 (radial growth phase : RGP) を経ずに垂直方向の進展 (vertical growth phase) を示した上記いずれかの悪性黒色腫と考えられている。したがって、紫外線曝露量や部位、遺伝子異常を背景とした本分類では独立した一つのグループとして取り扱われていない。

# 形態コード(組織型) 《黒色腫》

病理組織名(日本語)	英語表記	形態コード
メラニン細胞腫瘍	Melanocytic neoplasms	
間欠的日光曝露による～	Melanocytic neopl. in intermittently sun-exposed skin	
母斑	Naevi	
接合型、複合、真皮母斑	Junctional, compound, and dermal naevi	
接合型母斑	Junctional naevus	8740/0
複合母斑	Compound naevus	8760/0
真皮母斑	Dermal naevus	8750/0
単純黒子・黒子性母斑	Simple lentigo & lentiginous melanocytic naevus	8742/0
黒子性接合型母斑	Lentiginous junctional naevus	8742/0
黒子性複合母斑	Lentiginous compound naevus	8742/0
異形成母斑	Dysplastic naevus	<b>8727/0</b>
扁平母斑	Naevus spilus	<b>8720/0</b>
特定部位の母斑	Special-site naevi (breast, axilla, scalp,& ear)	—
周暈母斑	Halo naevus	8723/0
メイヤーソン母斑	Meyerson naevus	8720/0
合併母斑	Combined naevus	8720/0
メラニン細胞腫		
WNT活性型深部浸潤	WNT-act. deep penetrating/plexiform melanocytoma	8720/1
色素性類上皮～	Pigmented epithelioid melanocytoma	8780/1
BAP1非活性型～	BAP1-inactivated melanocytoma	8720/1
MITF経路活性型～	MITF pathway-act. melanocytic tumours	8727/0

# 形態コード(組織型) 《黒色腫》

病理組織名(日本語)	英語表記	形態コード
間欠的日光曝露による～(続き) 間欠的日光曝露黒色腫 低日光曝露黒色腫 (表層拡大性黒色腫含む)	Melanocytic neopl. in intermittently sun-exposed skin Melanoma intermittently sun-exposed skin Low-CSD melanoma (incl. Superficial spreading melanoma)	<b>8343/3</b>
慢性的日光曝露による～ 慢性日光曝露黒色腫 悪性黒子黒色腫 線維形成性黒色腫	Melanocytic neopl. in chronically sun-exposed skin Melanoma in chronically sun-exposed skin Lentigo maligna melanoma Desmoplastic melanoma	<b>8742/3</b> <b>8745/3</b>
スピッツ腫瘍	Spitz tumours	
スピッツ母斑	Spitz naevi	
色素性紡錘形細胞母斑	Pigmented spindle cell naevus	<b>8770/0</b>
スピッツ母斑	Spitz naevus	<b>8770/0</b>
スピッツメラニン細胞腫	Spitz melanocytoma	
スピッツメラニン細胞腫	Spitz melanocytoma (Atypical Spitz tumour)	<b>8770/1</b>
スピッツ黒色腫	Spitz melanoma	
スピッツ黒色腫	Spitz melanoma	<b>8770/3</b>
四肢端のメラニン細胞腫瘍	Melanocytic tumours in acral skin	
肢端母斑	Acral naevi	
肢端母斑	Acral naevus	<b>8744/0</b>
肢端黒色腫	Acral melanomas	
肢端黒色腫	Acral melanoma	<b>8744/3</b>

# 形態コード(組織型) 《黒色腫》

病理組織名(日本語)	英語表記	形態コード
生殖器・粘膜メラニン細胞腫瘍	Genital and mucosal melanocytic tumours	
粘膜/生殖器母斑	Mucosal and genital naevi	
黒色症	Melanosis	
生殖器母斑	Genital naevus	
粘膜黒色腫	Mucosal melanomas	
粘膜黒色腫	Mucosal melanoma	<b>8720/3</b>
粘膜黒子性黒色腫	Mucosal lentiginous melanoma	<b>8746/3</b>
結節性黒色腫	Nodular melanoma	<b>8721/3</b>
悪性黒色腫、NOS	Malignant melanoma, NOS	<b>8720/3</b>
青色母斑と関連腫瘍	Blue naevus and related tumours	
青色母斑・メラニン細胞腫	Blue naevi and melanocytoses	
伊藤母斑・太田母斑	Naevus of Ito and naevus of Ota	—
先天性真皮～	Congenital dermal melanocytosis	—
青色母斑	Blue naevus	<b>8780/0</b>
青色母斑	Cellular blue naevus	<b>8790/0</b>
青色母斑起源の黒色腫	Melanomas arising from blue naevi	
青色母斑起源の黒色腫	Melanoma arising in blue naevus	<b>8780/3</b>

# 《皮膚悪性黒色腫》のUICC第8版

- 一部変更あり
- T分類では、
  - **pT1a** 0.8mm以下、
  - **pT1b** 0.8mm～1.0mm での評価
- N分類は、
  - **N1c**追加
  - **N3**に亜分類追加
- M分類は、
  - 中枢神経系転移の有無で M1c、M1dに細分
  - LDHの値は付加情報に
- ステージは、**c**ステージと**p**ステージを区別

# 《皮膚悪性黒色腫》の病期分類

## ● 臨床分類

- 原発巣生検 部分生検または全切除生検
- 領域リンパ節 センチネルリンパ節生検
- 臨床所見あるいはダーモスコピー所見 → 拡大切除

## ● 病理学的分類

- 原発巣拡大切除やリンパ節郭清の病理所見で補足
- **Tis**、**T1**では、  
センチネルリンパ節生検は不要なので、**cN**を適用

病理所見などから、**pT**分類を行って、**cT**分類を置き換える

# T分類(UICC第8版)《皮膚悪性黒色腫》

pTX 原発腫瘍の評価が不可能(厚さ評価が出来ない場合を含む)

pT0 原発腫瘍を認めない

pTis 上皮内悪性黒色腫(ClarkレベルI)  
(異型メラノサイトの増殖、メラノサイトの高度異形成、非浸潤性悪性病変)

pT1 厚さが**1mm以下**の腫瘍

pT1a 潰瘍を伴わない、厚さ**0.8mm未満**の腫瘍

pT1b 潰瘍を伴う、厚さ**0.8mm未満**の腫瘍

または、潰瘍の有無にかかわらず、厚さ0.8mm以上で、**1mm以下**の腫瘍

pT2 厚さが1mmをこえるが、**2mm以下**の腫瘍

pT2a 潰瘍を伴わない腫瘍

pT2b 潰瘍を伴う腫瘍

pT3 厚さが2mmをこえるが、**4mm以下**の腫瘍

pT3a 潰瘍を伴わない腫瘍

pT3b 潰瘍を伴う腫瘍

pT4 厚さが**4mmをこえる**腫瘍

pT4a 潰瘍を伴わない腫瘍

pT4b 潰瘍を伴う腫瘍

## 潰瘍

表皮の全層性欠損があり、  
フィブリン沈着や急性炎症性浸出液を伴う

# クラーク分類(浸潤レベル)

- 浸潤レベルの分類

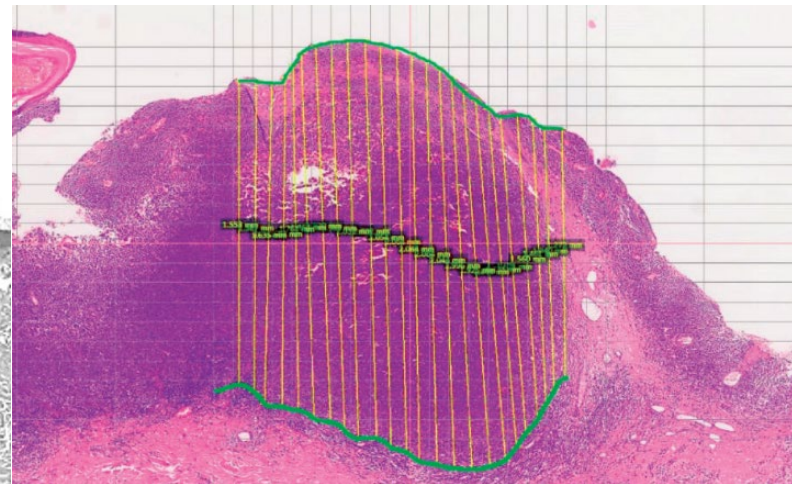
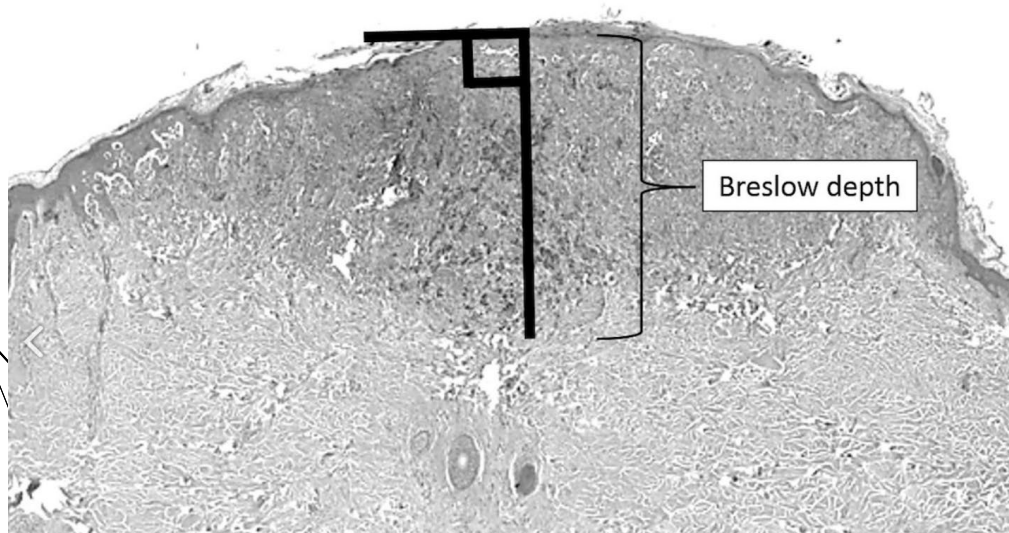
- **UICC**分類では、  
浸潤の深さの実測値(Breslow depth)が用いられる
- 浸潤様式の4型は、もともとクラーク分類の一部

## Clarkレベル

レベル I	表皮に限局する病変(上皮内黒色腫) ; 浸潤性病変ではない
レベル II	真皮乳頭層に浸潤しているが、乳頭層と網状層の境界面には達していない
レベル III	浸潤が真皮乳頭層全体に拡大しているが、真皮網状層には浸潤していない
レベル IV	真皮網状層に浸潤しているが、皮下組織には浸潤していない
レベル V	真皮網状層を貫通して皮下組織に浸潤している

# 悪性黒色腫 原発巣の厚さ

- 表皮顆粒層上層部から  
異型メラノサイト最深部までの垂直方向
  - 顕微鏡的衛星病巣は、衛星病巣を含めて計測
- Breslow depthと呼ばれる



# N分類(UICC第8版) 《皮膚悪性黒色腫》

**N0** 領域リンパ節転移なし

**N1** 1個の領域リンパ節転移、または領域内のリンパ行性転移

**N1a** 顕微鏡的な転移のみ(臨床的に潜在性)

**N1b** 肉眼的な転移(臨床的に触知)

**N1c** 領域リンパ節転移を伴わない衛星転移 または in-transit転移

**N2** 2 or 3個の領域リンパ節転移、または領域内のリンパ行性転移

**N2a** 顕微鏡的な転移のみ(臨床的に潜在性)

**N2b** 肉眼的な転移(臨床的に触知)

**N2c** 1個の領域リンパ節転移を伴う衛星転移 または in-transit転移

**N3** 4個以上の領域リンパ節転移、

または互いに癒着した領域リンパ節転移、

または 2個以上の領域リンパ節転移を伴う

衛星結節またはin-transit転移

**N3a** 顕微鏡的な転移のみ(臨床的に潜在性)

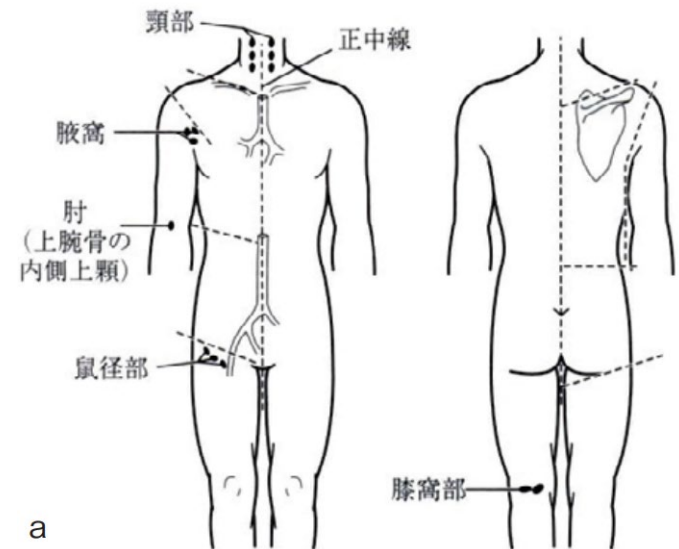
**N3b** 肉眼的な転移(臨床的に触知)

**N3c** 2個以上の領域リンパ節転移を伴う衛星転移 または in-transit転移

# N分類(UICC第8版) 《皮膚黒色腫》

## 【各部位の領域リンパ節】

領域	リンパ節
頭頸部	同側耳前、顎下、頸部、鎖骨上窩リンパ節
胸部	同側腋窩リンパ節
上肢	同側上腕骨の内側上顆 および腋窩リンパ節
腹部 ・腰部 ・臀部	同側鼠径リンパ節
下肢	同側膝窩 および鼠径リンパ節



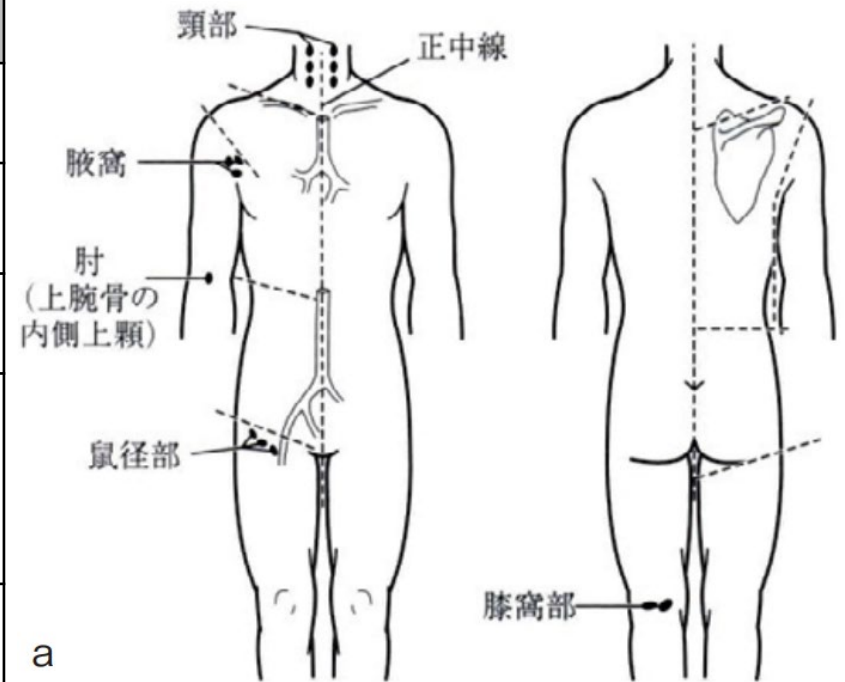
a

# N分類(UICC第8版) 《皮膚黒色腫》

## 【境界領域の腫瘍】

原発腫瘍が境界領域に存在する場合は両方とも領域リンパ節。  
境界領域とは、境目から4cm幅(正中から左右2cmずつ)を指す。

境界領域	沿行(境目)
右/左	正中線
頭頸部/胸郭	鎖骨-肩峰-上肩-肩甲端
胸郭/上肢	肩-腋窩-肩
胸郭 /腹部・腰部・臀部	前面:臍と肋骨弓の中間 後面:胸椎の下縁
腹部・腰部・臀部 /下肢	鼠径-転子-臀裂



a

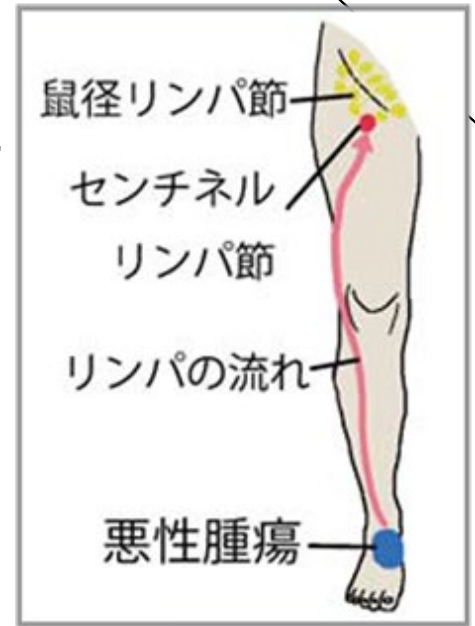
# N分類(UICC第8版)《皮膚黒色腫》

表現(定義)	検査方法	臨床的/顕微鏡的
<p>領域リンパ節への転移</p> <p>顕微鏡的なリンパ節転移 (臨床的に潜在性)</p>	センチネルリンパ節生検	顕微鏡的
<p>肉眼的なリンパ節転移 (臨床的に触知)</p>	臨床所見(触診など) 画像所見	臨床的、肉眼的
<p>原発巣と領域リンパ節の間の リンパ管に沿った転移</p> <p>衛星転移</p> <p>原発巣から 2cm以内</p>	臨床所見(触診など) 画像所見 生検	臨床的、肉眼的 顕微鏡的
<p>in-transit転移</p> <p>原発巣から 2cmを超える</p>	臨床所見(触診など) 画像所見 生検	臨床的、肉眼的 顕微鏡的

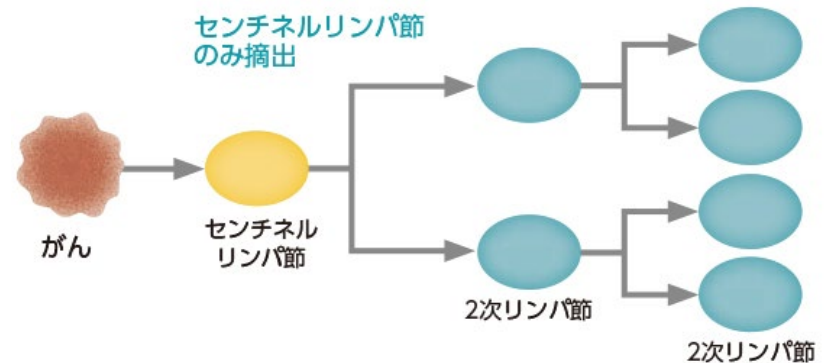
原発巣・転移巣の間に、線維性癒痕(硬い組織)・連続した炎症所見がある場合は、直接進展と考える

# センチネルリンパ節

- 見張りリンパ節  
原発巣から最初にたどり着くリンパ節
- リンパ節に集まる物質で同定
  - 色素
  - 放射性同位元素(アイソトープ)
  - ICG蛍光(インドシアニングリーン)



## センチネルリンパ節生検



センチネルリンパ節に転移がなければ、それより先のリンパ節には転移がない可能性が高い

# 衛星結節とIn-transit転移

## ●衛星結節

原発巣から2cm以内の腫瘍胞巣または腫瘍結節

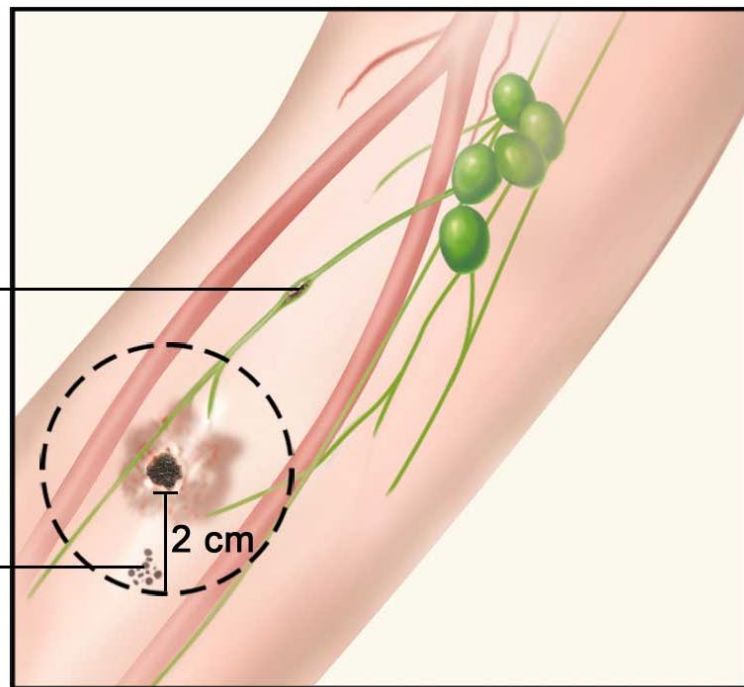
## ●in-transit転移

原発巣から2cmをこえた皮膚または皮下組織転移

リンパ節に転移する前に途中のリンパ管で、転移病巣を作ること  
(in-transit:輸送中)

in-transit転移  
In-transit metastases

衛星病巣  
Satellite tumors



# **M分類(UICC第8版)《皮膚悪性黒色腫》**

**M0** 遠隔転移なし

**M1** 遠隔転移あり

**M1a** 領域リンパ節をこえた、  
皮膚、皮下、またはリンパ節転移

**M1b** 肺転移

**M1c** 中枢神経以外のその他の臓器転移

**M1d** 中枢神経への転移

**LDH**(乳酸脱水素酵素)の値により、  
正常範囲:**M1\_(0)**、高値:**M1\_(1)**と付記する

# cステージ(UICC第8版)《皮膚悪性黒色腫》

UICC TNM8 (皮膚悪性黒色腫) cStage		N0	N1			N2			N3		
			N1a	N1b	N1c	N2a	N2b	N2c	N3a	N3b	N3c
<b>pTis</b>		<b>0</b>									
<b>pT1</b>	<b>pT1a</b>	<b>IA</b>	III			III			III		
	<b>pT1b</b>	<b>IB</b>	III			III			III		
<b>pT2</b>	<b>pT2a</b>		III			III			III		
	<b>pT2b</b>	<b>IIA</b>	III			III			III		
<b>pT3</b>	<b>pT3a</b>		III			III			III		
	<b>pT3b</b>	<b>IIB</b>	III			III			III		
<b>pT4</b>	<b>pT3a</b>		III			III			III		
	<b>pT3b</b>	<b>IIC</b>	III			III			III		
<b>M1</b>		<b>IV</b>	IV			IV			IV		

# pステージ(UICC第8版)《皮膚悪性黒色腫》

UICC TNM8 (皮膚悪性黒色腫) pStage		N0	N1			N2			N3		
			N1a	N1b	N1c	N2a	N2b	N2c	N3a	N3b	N3c
pTis		0									
pT1	pT1a	IA	IIIA	IIIB	IIIB	IIIA	IIIB	IIIC	IIIC		
	pT1b	IA	IIIA	IIIB	IIIB	IIIA	IIIB	IIIC	IIIC		
pT2	pT2a	IB	IIIA	IIIB	IIIB	IIIA	IIIB	IIIC	IIIC		
	pT2b	IIA	IIIB			IIIB	IIIB	IIIC	IIIC		
pT3	pT3a	IIA	IIIB			IIIB	IIIB	IIIC	IIIC		
	pT3b	IIB	IIIC			IIIC			IIIC		
pT4	pT3a	IIB	IIIC			IIIC			IIIC		
	pT3b	IIC	IIIC			IIIC			IIID		
M1		IV	IV			IV			IV		

※ pT0N1b/cM0はIIIB pT0N2b/cM0またはpT0N3b/cM0はIIICに分類する

# 進展度(UICC第8版)《皮膚悪性黒色腫》

UICC TNM8 (皮膚悪性黒色腫)		N0	N1			N2			N3		
			N1a	N1b	N1c	N2a	N2b	N2c	N3a	N3b	N3c
<b>pTis</b>		上皮内									
<b>pT1</b>	<b>pT1a</b>	限局	領域リンパ節 転移			領域リンパ節 転移			領域リンパ節 転移		
	<b>pT1b</b>										
<b>pT2</b>	<b>pT2a</b>	限局	領域リンパ節 転移			領域リンパ節 転移			領域リンパ節 転移		
	<b>pT2b</b>										
<b>pT3</b>	<b>pT3a</b>	限局	領域リンパ節 転移			領域リンパ節 転移			領域リンパ節 転移		
	<b>pT3b</b>										
<b>pT4</b>	<b>pT3a</b>	隣接臓器浸潤	隣接臓器浸潤			隣接臓器浸潤			隣接臓器浸潤		
	<b>pT3b</b>										
<b>M1</b>		遠隔転移	遠隔転移			遠隔転移			遠隔転移		

# 《皮膚悪性黒色腫》の病期分類

- 取扱い規約 第2版 (2010年8月)

- UICC TNM分類 第7版に準拠

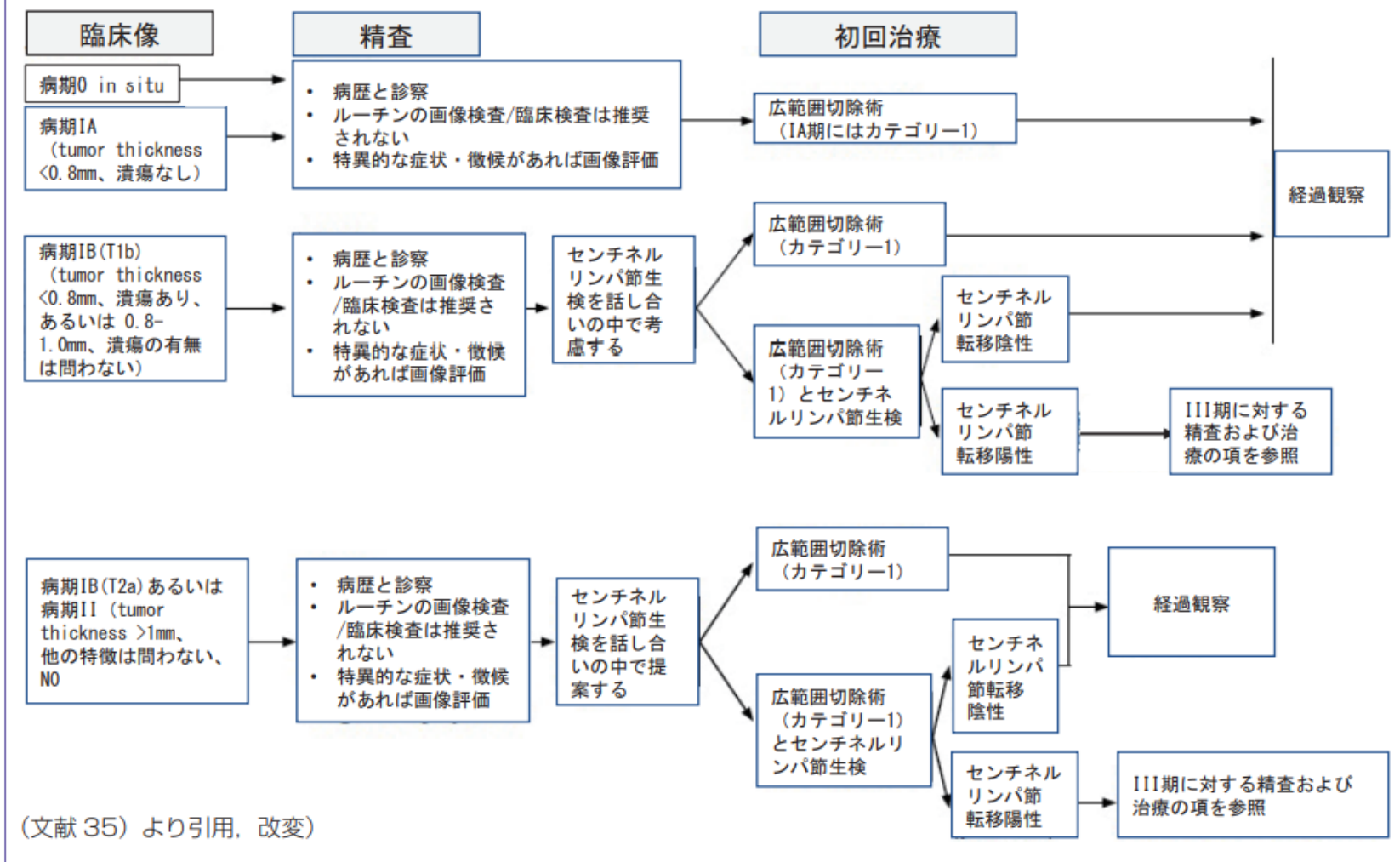
- 皮膚悪性腫瘍ガイドライン第3版

- メラノーマ診療ガイドライン2019

- UICC TNM分類 第8版に準拠

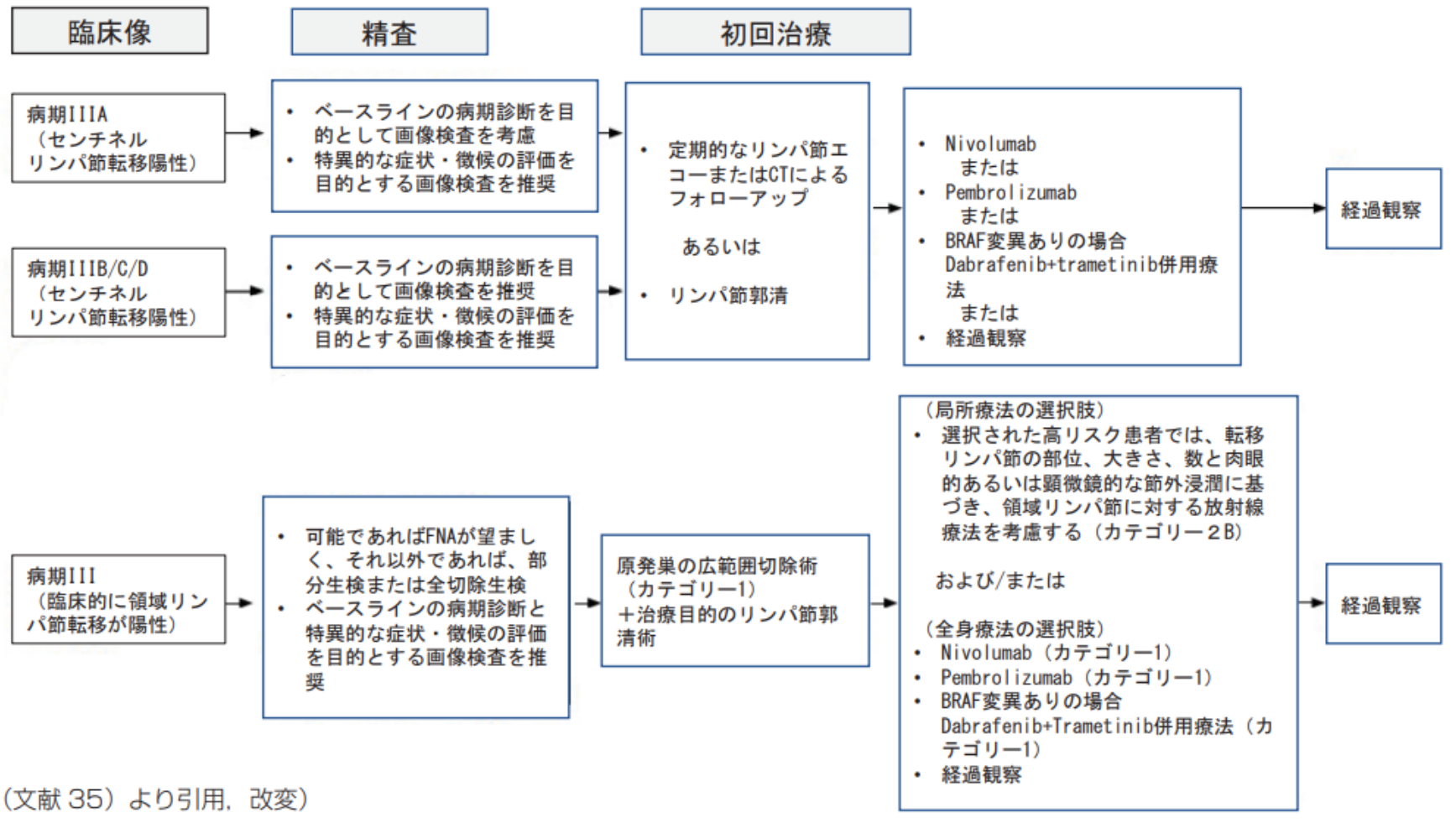
# 病期 0～II期の診療アルゴリズム

図4 病期0～IIにおけるNCCNガイドラインの診療アルゴリズム



# 病期Ⅲの診療アルゴリズム

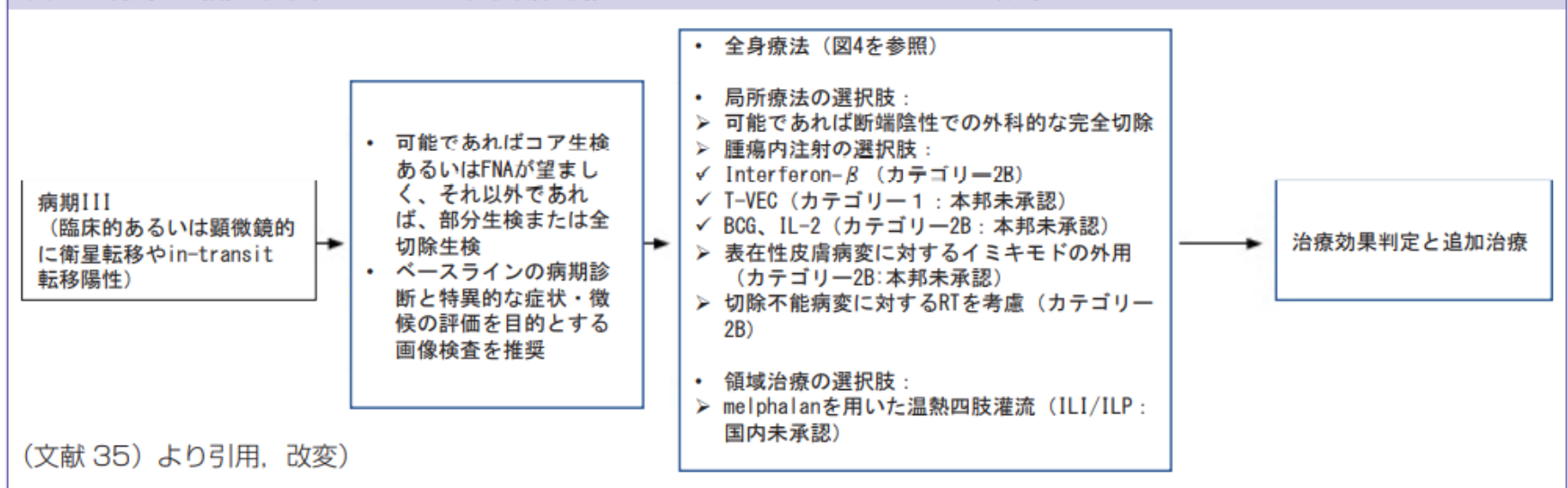
図5 病期ⅢにおけるNCCNガイドラインの診療アルゴリズム



(文献35)より引用, 改変)

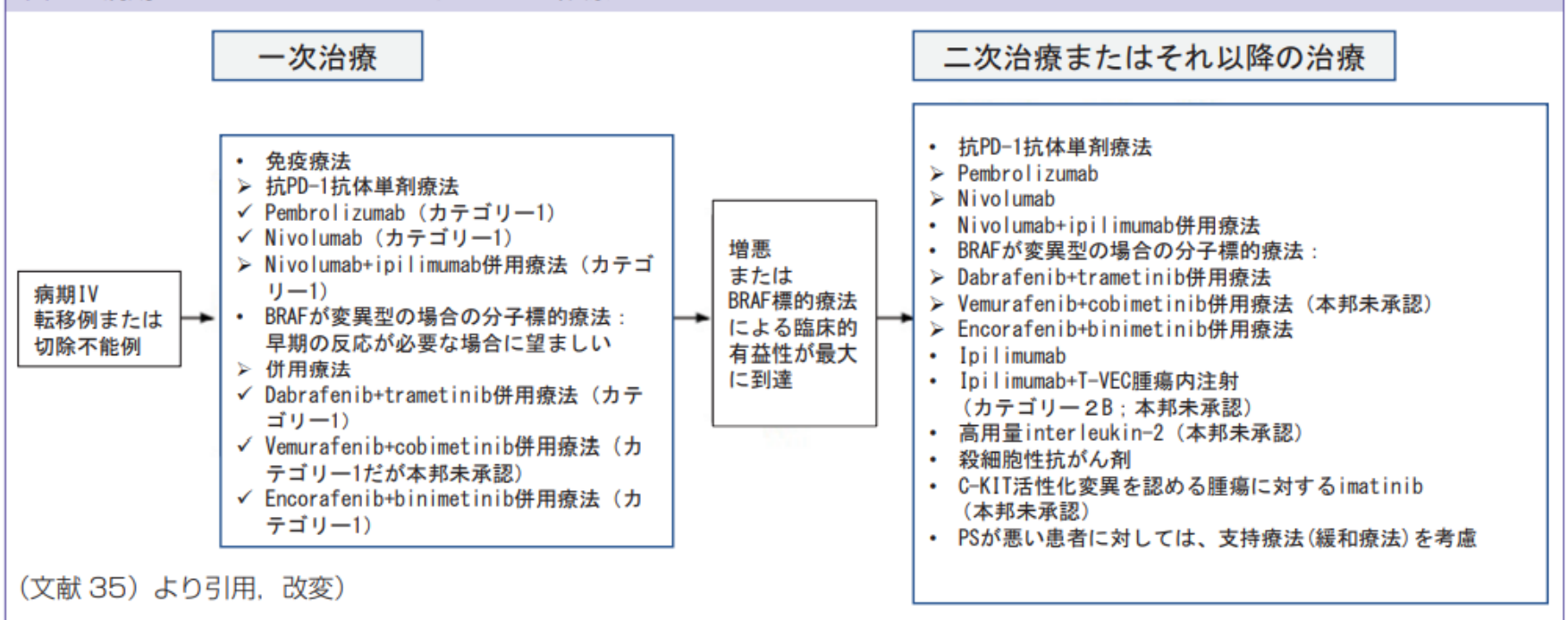
# 病期Ⅲの診療アルゴリズム

図6 病期Ⅲ（衛星転移, in-transit 転移陽性例）における NCCN ガイドラインの診療アルゴリズム



# 病期IVの診療アルゴリズム

図7 病期IVにおけるNCCNガイドラインの診療アルゴリズム



The background features a complex pattern of thin, black, overlapping lines that form various geometric shapes, including triangles and polygons, creating a dynamic and abstract visual effect.

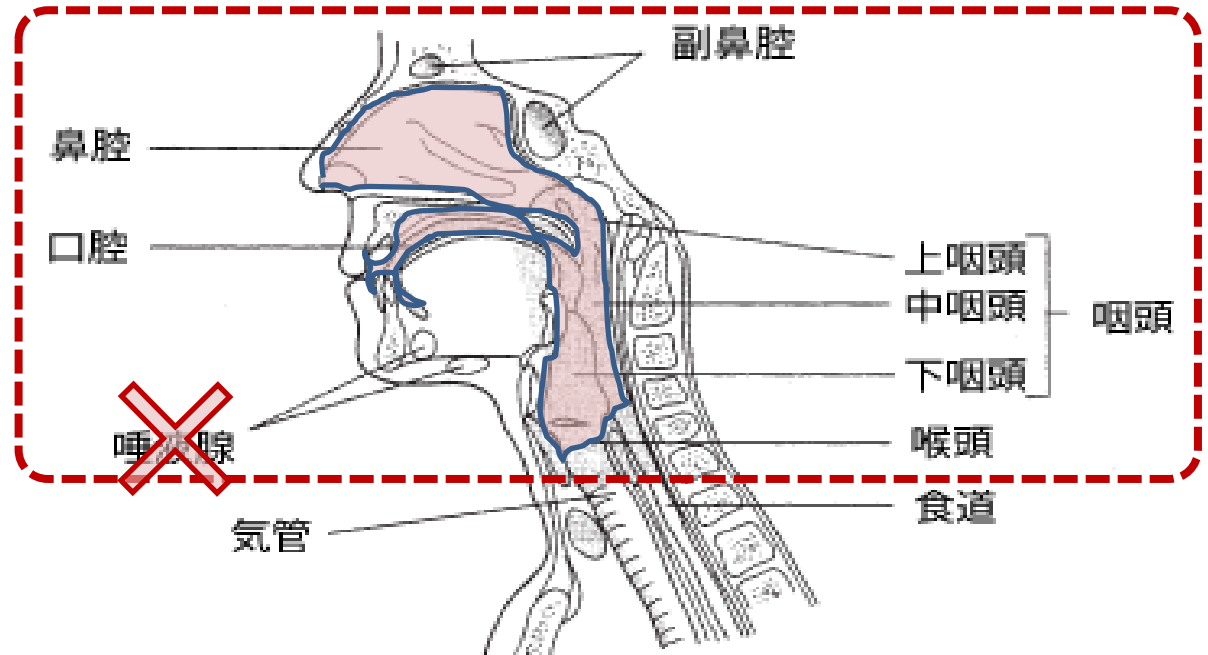
# 頭頸部粘膜 黒色腫の病期分類

---

# Aerodigestive Tractとは

## ●呼吸器(Aero)/消化器(Digestive)共通の通路

- 口腔(舌)
- 鼻腔
- 副鼻腔
- 上咽頭
- 中咽頭
- 下咽頭
- 喉頭



- 本分類は、上記部位の粘膜に原発する悪性黒色腫に対して適用する。

# 局在コード《頭頸部粘膜の悪性黒色腫》

ICD-O 局在	部位	亜部位		備考
<b>C00</b>	口唇			
<b>C01</b>	舌根部			
<b>C02</b>	他の舌			
<b>C03</b>	歯肉			
<b>C04</b>	口腔底			
<b>C05</b>	口蓋			
<b>C06</b>	他の口腔			
<b>C09</b>	扁桃	C09.0	扁桃窩	※ C09.8は除く
		C09.1	扁桃口蓋弓	
		C09.9	扁桃、NOS	
<b>C10</b>	中咽頭			
<b>C11</b>	鼻咽頭			
<b>C12</b>	梨状陥凹			
<b>C13</b>	下咽頭			
<b>C14</b>	他の口唇・口腔・咽頭			
<b>C30</b>	鼻腔・中耳			
<b>C31</b>	副鼻腔			
<b>C32</b>	喉頭			

# T分類(UICC第8版)《頭頸部粘膜の悪性黒色腫》

予後の悪い腫瘍なので、T1、T2は存在しない

**T3** 上皮および/または粘膜下(粘膜病変)に限局する腫瘍

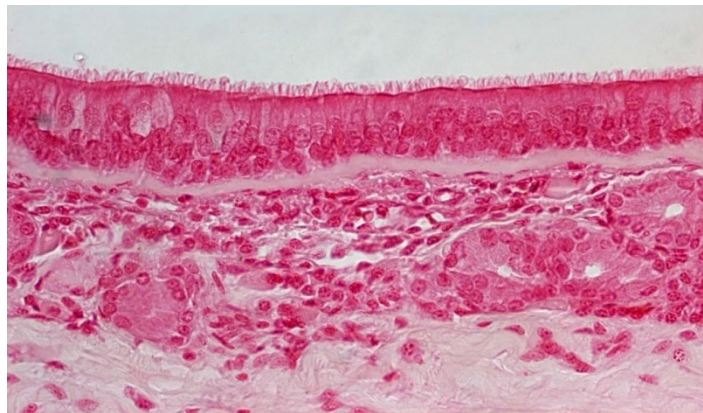
**T4a** 軟部組織深部、軟骨、骨、または皮膚に浸潤する腫瘍

**T4b** 以下のいずれかに浸潤する腫瘍：  
脳、硬膜、頭蓋底、下位脳神経※、  
咀嚼筋間隙、頸動脈、椎前間隙、縦隔

※ 下位脳神経とは、IX:咽頭神経、X:迷走神経、XI:副神経、XII:舌咽神経を指す。

# 上気道の組織構造

- 線毛上皮
- 粘膜固有層
- 平滑筋層
- 筋周囲結合組織  
(粘膜下層)
  - 下気道では  
周囲結合組織に軟骨が存在



【参考】下気道の組織構造



# **N分類(UICC第8版)《頭頸部粘膜の悪性黒色腫》**

**N0** 領域リンパ節転移なし

**N1** 領域リンパ節転移あり

- 頭頸部粘膜の所属リンパ節  
頸部リンパ節

# **M分類(UICC第8版)《頭頸部粘膜の悪性黒色腫》**

**M0** 遠隔転移なし

**M1** 遠隔転移あり

# ステージ(UICC第8版)《頭頸部粘膜の悪性黒色腫》

UICC TNM8 (頭頸部粘膜の悪性黒色腫)		N0	N1
T3		III	IVA
T4	T4a	IVA	IVA
	T4b	IVB	IVB
M1		IVC	IVC

# 進展度(UICC 第8版)《頭頸部粘膜の悪性黒色腫》

UICC TNM8 (頭頸部粘膜の悪性黒色腫)		N0	N1
T3		限局	領域リンパ節 転移
T4	T4a	隣接臓器 浸潤	隣接臓器 浸潤
	T4b	隣接臓器 浸潤	隣接臓器 浸潤
M1		遠隔転移	遠隔転移



**多重がんのルール  
《皮膚黒色腫》**

---

# 多重がんルール

# 《悪性黒色腫》

	ルール番号	ルールの概要	判定
	<b>M1-2</b>	腫瘍個数不明 / 単一腫瘍	単発
複数	<b>M3</b>	局在コード(2~4桁目)	多重
複数	<b>M4</b>	側性	多重
複数	<b>M5</b>	形態コード(上位3桁)	多重
複数	<b>M6</b>	上皮内癌→浸潤癌 60日ルール	多重
複数	<b>M7</b>	複数腫瘍 60日ルール	多重
複数	<b>M8</b>	上記以外	単発

# 多重がんルール《皮膚黒色腫》

● 該当部位:

**C440～C449      M8720～8780**

■ 対象外

皮膚以外の悪性黒色腫を除く

腫瘍数	ルール	項目内容		決定
不明	<b>M1</b>	単一腫瘍か複数腫瘍かが不明	⇒ はい	<b>単発</b>
		● 全ての情報を使用しても不明の場合に適用する。		
		↓いいえ		
単一	<b>M2</b>	単一腫瘍である	⇒ はい	<b>単発</b>
		↓いいえ		
複数	<b>M3</b>	ICD-O局在コードの <b>2</b> 桁目、 <b>3</b> 桁目、 <b>4</b> 桁目(C <b>XX</b> x)のいずれかが異なる、複数の腫瘍が存在する	⇒ はい	<b>多重</b>
		↓いいえ		

# 多重がんルール 《皮膚黒色腫》

腫瘍数	ルール	項目内容		決定
複数	<b>M4</b>	左右の側性が異なる	⇒ はい	多重
		<ul style="list-style-type: none"> <li>● 正中は左右とは側性が異なると判定する。 〈例〉 胸部正中と右胸部 → 多重 右胸部と左胸部 → 多重</li> </ul>		
		↓いいえ		
複数	<b>M5</b>	ICD-O形態コード上位3桁が一致しない	⇒ はい	多重
		↓いいえ		
複数	<b>M6</b>	上皮内癌診断後60日を越えた後に浸潤癌が診断された	⇒ はい	多重
		<ul style="list-style-type: none"> <li>● 本ルールの目的は、浸潤癌が罹患数からもれないよう設定した。</li> <li>● 医師の診療録で「再発」、「増悪」とされても、多重として登録する</li> </ul>		
		↓いいえ		
複数	<b>M7</b>	複数腫瘍が60日を越えた間隔で診断された	⇒ はい	多重
		↓いいえ		

# 多重がんルール 《皮膚黒色腫》

腫瘍数	ルール	項目内容		決定
複数	<b>M8</b>	上記のいずれも当てはまらない	⇒ はい	<b>単発</b>
		<ul style="list-style-type: none"> <li>● 上皮内癌診断から60日以内に診断された浸潤癌は単発と判断する。 (両者が同時に診断された場合も含む)。 これらは、同じ腫瘍の多発病変と考え、以下のように登録する。 <ul style="list-style-type: none"> <li>・診断日は最も早い診断日である上皮内癌の診断日を登録する</li> <li>・局在、組織型、病期、進展度は、 より進展している浸潤癌の情報を優先して登録 (病期分類は上皮内癌の診断日時点で採用していた分類を用いる)</li> <li>・初回治療情報は、各病変に対して行われた治療をすべて登録する</li> </ul> </li> <li>● 同一部位で同一組織型の複数腫瘍は単発として扱う。 《例》左背部(C44.5)孤立性黒色腫と左胸部(C44.5)の孤立性黒色腫</li> </ul>		

2022年ルール

# 多重がんのルール 《皮膚黒色腫》

---

# 多重がんルール

# 《悪性黒色腫》

	ルール番号	ルールの概要	判定
	<b>M1-2</b>	腫瘍個数不明 / 単一腫瘍	単発
複数	<b>M3</b>	局在コード(2~4桁目)	多重
複数	<b>M4</b>	側性	多重
複数	<b>M5</b>	別表右枠 亜型/変異型	多重
複数	<b>M6</b>	別表 同じ太枠	単発
複数	<b>M7</b>	複数腫瘍 60日ルール	多重
複数	<b>M8</b>	上記以外	単発

# 多重がんルール《皮膚黒色腫》



● 該当部位:

**C440～C449      M8720～8780**

■ 対象外

皮膚以外の悪性黒色腫を除く

腫瘍数	ルール	項目内容		決定
不明	<b>M1</b>	単一腫瘍か複数腫瘍かが不明	⇒ はい	<b>単発</b>
		● 全ての情報を使用しても不明の場合に適用する。		
		↓いいえ		
単一	<b>M2</b>	単一腫瘍である	⇒ はい	<b>単発</b>
		↓いいえ		
複数	<b>M3</b>	ICD-O局在コードの <b>2</b> 桁目、 <b>3</b> 桁目、 <b>4</b> 桁目(C <b>XX</b> x)のいずれかが異なる、複数の腫瘍が存在する	⇒ はい	<b>多重</b>
		↓いいえ		

# 多重がんルール《皮膚黒色腫》



腫瘍数	ルール	項目内容		
複数	<b>M4</b>	左右の側性が異なる	⇒ はい	多重
		<ul style="list-style-type: none"> <li>● 正中は左右とは側性が異なると判定する。 〈例〉胸部正中と右胸部 → 多重</li> <li>● 少なくとも一方の側性は不明の場合は、M5に進む</li> <li>● 少なくとも一方が、「側性のない部位」の場合は、M5に進む</li> </ul>		
		↓いいえ		
複数	<b>M5</b>	同時性・異時性発生を問わず、互いに非連続な複数の腫瘍の組織型が「同義語と定義表」中の右列において、互いに異なる亜型/変異型である <span style="background-color: #f4a460; padding: 2px;">亜型/変異型</span>	⇒ はい	多重
		<ul style="list-style-type: none"> <li>● 腫瘍の組織型は、互いに同じNOSの組織型の亜型/変異型でも、異なるNOSの組織型の亜型/変異型でも、本ルールを適用し、多重と登録する。</li> </ul>		
		↓いいえ		

# 多重がんルール《皮膚黒色腫》



腫瘍数	ルール	項目内容		
複数	<b>M6</b>	同時性・異時性発生を問わず、互いに非連続な複数の腫瘍の組織型が、「同義語と定義の表」において、 同じ太枠に属している	⇒ はい	単発
		<ul style="list-style-type: none"> <li>● 本ルールの目的は、浸潤癌が罹患数からもれないよう設定した。</li> <li>● 医師の診療録で「再発」、「増悪」とされても、多重として登録する</li> </ul>		
		↓いいえ		
複数	<b>M7</b>	複数腫瘍が60日を越えた間隔で診断された	⇒ はい	多重
		↓いいえ		
複数	<b>M8</b>	上記のいずれも当てはまらない	⇒ はい	単発
		● 上位のルールがすべて適用できない場合のみ、単発とする。		

同じ太枠

# 多重がんルール別表《皮膚黒色腫》



《左列》 特異的/NOSの組織型		《中列》 左の同義語	《右列》 左/中列の亜型/変異型
コード	表現用語		
<b>8720</b>	黒色腫、NOS	上皮内黒色腫 8720/2 Early or evolving melanoma in situ 8720/2 母斑様黒色腫 8720/3 Early or evolving invasive melanoma 8720/2	8744/3 末端黒色腫/末端黒子型黒色腫 8730/3 メラニン欠乏性黒色腫 8722/3 気球細胞黒色腫 8745/3 線維形成性黒色腫 8771/3 類上皮細胞黒色腫 8742/3 悪性黒子型黒色腫 8743/3 表在拡大型黒色腫 /低累積日光障害性黒色腫 8780/3 悪性青色母斑 8761/3 巨大獣皮様母斑発生黒色腫 8741/3 前癌性黒色症内悪性黒色腫 8723/3 退行性悪性黒色腫 8770/3 悪性スピッツ腫瘍 8721/3 結節型黒色腫 8772/3 紡錘細胞黒色腫 8773/3 紡錘細胞黒色腫 A型 8774/3 紡錘細胞黒色腫 B型

肉腫様黒色腫は、メラノサイトへの分化がほぼ完全に失われているという特徴を持った稀な亜型である。紡錘細胞黒色腫として、8772/3を用いる。